OPÉRATIONS

D'OVARIOTOMIE

TRAVAUX DU MÊME AUTEUR

Observations sur quelques points d'anatomie pathologique (thèse du doctorat), comprenant : Rupture du ventricule gauche du cœur ; observations de hernies obturatrices ; anomalies de la crosse de l'aorte, etc. Strasbourg, 1853, in-4 avec 4 planches.

De l'ulcération en général et dans les différents tissus (Thèse de concours pour l'agrégation). Strasbourg, 1853, in-4.

De l'enfoncement du crâne chez les nouveau-nés. Strasbourg, 1858, in-8, 8 p. et 1 pl.

De l'avortement interne de l'œuf. Strasbourg, 1858, in-8, 8 p. et 1 pl.

De la cataracte pyramidale. Strasbourg, 1858, in-8, 24 p.

Des Cysticerques de ténias chez l'homme. Paris, 1861, in-8, 52 p. et 3 pl. (Extrait de la *Gazette hebdomadaire.*)

Tableau des muscles classés par rapport aux mouvements des diverses parties du corps. 2e édition. Strasbourg, 1861, in-8.

Essai sur le crétinisme. Strasbourg, 1862, in-8, 86 p. (Extrait du *Traité élémentaire et pratique des maladies mentales*, par le docteur H. Dagonet. Strasbourg, 1862.)

Grossesse prolongée et accouchement provoqué. Strasbourg, 1862, in-8, 7 p.

Articles Aine, Bourses séreuses, etc., du *Nouveau dictionnaire de médecine et de chirurgie pratiques, illustré de figures intercalées dans le texte*, publié sous la direction du docteur Jaccoud. Paris, 1864-1865, t. I, III.

Documents pour servir à l'histoire de l'extirpation des tumeurs fibreuses de la matrice par la méthode sus-pubienne. Strasbourg, 1864, in-8.

Pour paraître prochainement :

Traité pratique de l'appareil auditif chez l'homme.
Histoire naturelle de l'échinocoque.
Des tumeurs de l'ovaire.
Traité d'anatomie pratique, etc.

Paris. — Imprimerie de E. Martinet, rue Mignon, 2.

OPÉRATIONS

D'OVARIOTOMIE

PAR

E. KŒBERLÉ,

Professeur agrégé (section de chirurgie) à la Faculté de médecine de Strasbourg,
Directeur du musée anatomique,
Ancien prosecteur et ancien chef des travaux anatomiques,
Président annuel de la Société des sciences naturelles de Strasbourg en 1864,
Lauréat de l'Académie impériale de médecine (prix Barbier), etc.

Avec six planches lithographiées

PARIS

J.-B. BAILLIÈRE ET FILS,

LIBRAIRES DE L'ACADÉMIE IMPÉRIALE DE MÉDECINE,

Rue Hautefeuille, 19.

Londres, Hippolyte Baillière. | **Madrid,** C. Bailly-Baillière. | **New-York,** Baillière Brothers.

Leipzig, E. Jung-Treuttel, Querstrasse, 10.

1865

Tous droits réservés.

EXTRAIT DES MÉMOIRES DE L'ACADÉMIE IMPÉRIALE DE MÉDECINE,
1863-1864, t. XXVI, p. 329 à 472.

OPÉRATIONS

D'OVARIOTOMIE.

AU LECTEUR.

L'auteur soumet, sans restriction, à l'appréciation du monde médical et du public la première série des cas d'ovariotomie pratiqués par lui, du mois de juin 1862 jusqu'au mois de juin 1864. Ces opérations ont toutes eu lieu dans une maison de santé, à l'établissement Sainte-Barbe, situé à Strasbourg, dans un faubourg, au voisinage des remparts de la ville. Des confrères de Paris et d'ailleurs ont attribué ses succès à l'influence favorable de l'air de Strasbourg. Ces messieurs seront bien étonnés lorsqu'ils apprendront que l'établissement Sainte-Barbe, ancienne maison centrale de la Congrégation des sœurs de Charité, est bien loin de se trouver dans des conditions de salubrité exceptionnelles.

La situation de cet établissement serait certainement considérée par les hygiénistes comme très-désavantageuse et, si les six opérations d'ovariotomie qui ont été exécutées à Strasbourg par divers collè-

gues et qui toutes ont été suivies de mort, y avaient été pratiquées, on ne manquerait pas d'accuser l'influence pernicieuse des milieux.

L'établissement Sainte-Barbe, qui renferme une population très-considérable, est entouré de foyers d'infection qui ne l'empêchent pas, à ce qu'il paraît, d'être très-salubre. Tout autour de lui, dans un rayon de 50 à 100 mètres, se trouvent l'abattoir, la prison et un vieux couvent humide et malsain, transformé en un quartier d'infanterie. Mais ces influences délétères n'ont pas empêché l'auteur d'obtenir constamment des réunions immédiates dans des opérations chirurgicales de toutes sortes, sans qu'il ait observé jusqu'ici un seul cas de pyohémie, et d'arriver à des résultats exceptionnels dans l'ovariotomie. L'expérience acquise et les perfectionnements importants réalisés par l'auteur dans le manuel opératoire, tendent de plus en plus à simplifier et à rendre plus accessible cette opération, que l'on a regardée comme une des plus redoutables de la chirurgie.

Les ovariotomies pratiquées jusqu'en juin 1864 sont au nombre de 12 : plusieurs opérations ont présenté les complications les plus graves. Cinq fois les deux ovaires ont été enlevés simultanément et, dans un cas, la matrice elle-même a été extirpée avec succès. Neuf opérées ont guéri et trois ont succombé. Les guérisons ont, par conséquent, été obtenues dans la proportion de 75 pour 100.

Ces chiffres n'ont pas besoin de commentaires.

Strasbourg, le 1er juillet 1864.

I.

> « Il ne faut pas que l'opinion de quelques hommes éminents de notre art effraye ceux qui, en se fondant sur l'anatomie et sur des faits déjà nombreux, cherchent un remède à une maladie incurable. » (STOLZ).

Ovariotomie pratiquée le 2 juin 1862. — Observation adressée à l'Académie impériale de médecine le 1er juillet 1862.

Histoire de la maladie. — Madame J. W..., âgée de vingt-six ans, brune, bien constituée, mariée depuis deux ans, s'est aperçue, il y a un an et demi, de la présence d'une petite tumeur mobile dans le bas-ventre. Cette tumeur, formée par un kyste de l'ovaire, grossit peu à peu malgré toutes sortes de remèdes médicaux, et finit insensiblement par envahir toute l'étendue de l'abdomen en repoussant fortement en avant, des deux côtés, le rebord des hypochondres. A plusieurs reprises la malade ressentit dans l'abdomen des douleurs sourdes ou fixes accompagnées de nausées, de vomissements et de fièvre. Les règles ont toujours été très-abondantes jusque vers les six derniers mois, pendant lesquels elles n'ont pas paru. Parvenue enfin à un degré déjà considérable d'affaiblissement et d'amaigrissement, les lèvres décolorées, tourmentée par la dyspnée, les vomituritions incessantes, la constipation et un besoin incessant d'uriner, le pouls à 90, 95, elle vint s'adresser à moi. Le ventre mesurait 106 centimètres de circonférence et était sillonné de chaque côté par de fortes arborisations veineuses, par lesquelles le sang des extrémités inférieures venait se déverser dans les veines mammaires et axillaires.

La tumeur, méthodiquement examinée, me parut formée par un kyste multiloculaire, avec prédominance d'une grande cavité pleine d'un liquide fluctuant de couleur foncée (1). Il n'était plus guère

(1) Chez les malades amaigries, on peut constater dans certains cas que le liquide est de couleur foncée, lorsque le ventre, éclairé par trans-

possible d'en constater la mobilité à cause de l'énorme tension des parois de l'abdomen, accompagnée d'un commencement d'éventration ombilicale. Le toucher vaginal me révéla l'absence d'une tumeur résistante dans l'excavation pelvienne; le col de l'utérus était mou, normal et pouvait être facilement exploré avec le doigt.

La malade ayant voulu à tout prix être débarrassée de sa tumeur, je lui exposai les inconvénients et les avantages de la ponction et de l'extirpation complète. Elle se décida résolûment pour l'extirpation.

L'ovariotomie me paraissait pouvoir être pratiquée dans de bonnes conditions, mais on devait s'attendre à des adhérences pelviennes ou intestinales à cause des accidents inflammatoires que la malade avait éprouvés par intervalles du côté du péritoine. Encouragé par les conseils bienveillants de M. le professeur Schützenberger, mon cher et honoré maître, partisan déclaré de l'ovariotomie, et par mon cher et savant collègue M. Aubenas, je m'occupai tout aussitôt de préparer la malade à la grave opération qu'elle devait subir.

Je laissai pendant quelques jours la malade s'habituer au séjour de l'établissement Sainte-Barbe. Après l'avoir soumise à un régime fortifiant au moyen de viandes grillées et rôties, de vin généreux du Rhône, je lui fis prendre quelques grammes de sous-nitrate de bismuth destiné à absorber ou à décomposer les gaz hydrosulfurés qui pouvaient exister dans le canal intestinal.

Le gros intestin ayant été partiellement débarrassé de son contenu par un lavement, je procédai à l'opération le 2 juin, avec le concours bienveillant et avec l'assistance de M. le professeur Schützenberger, de MM. les agrégés Aubenas, Hecht et Herrgott, et de M. Elser, notre habile fabricant d'instruments de chirurgie, chargé de la chloroformisation.

Opération. — M'étant placé au côté droit, j'incisai l'abdomen sur la ligne médiane dans une étendue de 9 centimètres, à distance égale du pubis et de l'ombilic. L'incision a été faite couche par couche, jusqu'au péritoine.

parence dans un endroit obscur, suivant la direction de la ligne blanche, ne laisse pas traverser la lumière.

Le péritoine lui-même ayant été incisé sur une sonde cannelée, la tumeur apparut aussitôt, lisse, dépourvue d'adhérences. En cherchant à reconnaître avec le doigt s'il n'existerait pas d'adhérences voisines, je tombai vis-à-vis de l'incision sur une lame fibreuse, vasculaire, épaisse et garnie de prolongements festonnés : je reconnus aussitôt la trompe et le ligament large très-hypertrophiés que je réclinai de côté. Je ponctionnai la tumeur avec un gros trocart de 8 millimètres de diamètre et je la saisis immédiatement avec des pinces de Museux, pendant que le docteur Aubenas comprimait exactement, par l'intermédiaire de deux draps repliés, la paroi abdominale jusque tout autour de l'incision, afin de remplacer par la pression extérieure le refoulement qu'avaient subi les viscères et les vaisseaux abdominaux sous l'influence de la tumeur, de manière à ne pas changer brusquement les conditions de la circulation.

Le liquide n'a pu être évacué sans accident, en raison de l'imperfection du trocart à canule munie d'un tube de caoutchouc qui a été employé : par suite, une certaine quantité de liquide s'est écoulée d'une manière irrégulière et a sali les abords de l'incision, mais toutefois sans pénétrer dans la cavité abdominale.

Après avoir exactement nettoyé et épongé les parties salies, je commençai l'extraction du kyste, qui s'était vidé peu à peu pendant cet intervalle : une certaine portion put en être extraite assez facilement, ainsi qu'une masse lobulée multiloculaire de la tumeur; j'amenai ensuite au dehors le grand épiploon fortement adhérent dans une étendue de 24 centimètres. Après avoir coupé les adhérences le plus près, c'est-à-dire au ras de la tumeur, j'ai maintenu, sans m'en inquiéter, l'épiploon au dehors dans l'angle supérieur de la plaie, afin de laisser à l'hémorrhagie veineuse, qui se faisait par la surface de section, le temps de se calmer : elle n'était d'ailleurs pas inquiétante à cause de la constriction que l'épiploon éprouvait entre les lèvres de la plaie et le kyste qui s'y trouvait attiré. Mais bientôt il me fut impossible d'attirer davantage le kyste déjà extrait en grande partie. M'étant assuré avec le doigt que l'obstacle provenait d'un épaississement considérable de la tumeur, de kystes multiloculaires, je fendis le grand kyste déjà complétement vide et j'essayai

de ponctionner par son intérieur, avec un trocart ordinaire, la masse qui résistait, en me guidant avec l'indicateur de la main gauche sur la paroi extérieure de la tumeur. Cette ponction, pratiquée dans plusieurs sens, n'ayant fourni qu'une petite quantité d'une matière blanchâtre très-épaisse, j'agrandis l'incision primitive de 3 centimètres, ce qui me permit d'extraire toute la tumeur ; mais, quoique les efforts d'extraction aient été très-médiocres, la masse composée de kystes multiloculaires s'était rompue dans une étendue de 14 centimètres et il s'en était écoulé une matière albumineuse très-épaisse qui s'était répandue en petite quantité, il est vrai, dans l'excavation pelvienne. Cette matière s'était mélangée avec une grande quantité de sérosité péritonéale sanguinolente, mêlée de caillots provenant de la rupture d'adhérences du kyste dans l'excavation pelvienne.

En même temps que le kyste fut extrait, plusieurs anses d'intestin grêle s'échappèrent au dehors, où je les maintins dans l'angle supérieur de la plaie.

Le pédicule fut étreint dans une forte ligature, le plus loin possible de l'utérus, et coupé ensuite très-près de la tumeur.

Il s'était écoulé du grand kyste 12 litres de liquide brunâtre. Les parois de ce kyste avaient 1 millimètre 1/2 à 3 millimètres 1/2 d'épaisseur. La masse solide de la tumeur pesait 1 kilogramme 1/2.

Je reconnus que l'ovaire droit était sain et je m'occupai tout aussitôt de déterger exactement l'excavation pelvienne, des caillots, de la sérosité et de l'albumine épanchée, provenant des kystes rupturés, en observant avec soin s'il ne s'opérait plus d'hémorrhagie dans la profondeur au niveau des adhérences faibles des kystes dans le bassin.

Rassuré sur ce point, et ayant épongé exactement les organes pelviens avec une éponge bien exprimée et réservée à cet effet, je nettoyai délicatement les anses d'intestin grêle que je réintégrai dans l'abdomen, puis je m'occupai enfin du grand épiploon, qui était resté pendant vingt à vingt-cinq minutes exposé à l'air au dehors et qui ne laissait plus sourdre le sang que par deux veines volumineuses qui durent être liées : elles furent chacune étreintes avec du gros fil

de soie dont je laissai exprès les deux chefs. L'épiploon et les anses intestinales avaient subi un abaissement de température très-notable, ce qui du reste ne m'inquiétait nullement. L'épiploon bien nettoyé ayant été replacé dans la cavité abdominale, le pédicule de la tumeur fut étreint très-fortement à 1 centimètre 1/2 au-dessous de la ligature, dans un écraseur semi-lunaire, et attiré dans l'angle inférieur de la plaie. Celle-ci fut réunie par quatre points de suture entortillée, les épingles n'arrivant que sur la limite du péritoine sans l'intéresser. Les fils des ligatures épiploïques furent placés entre le dernier point de suture et l'écraseur, et fixés solidement au pédicule, de manière à ne pas plonger au delà de 1 à 2 centimètres de leur point d'émergence.

Traitement consécutif. — Je ne fis aucun pansement. Une simple compresse servit à recouvrir l'incision et le pédicule.

Je restai pendant deux heures auprès de l'opérée en comprimant moi-même méthodiquement l'abdomen, pour en éviter la congestion vasculaire et pour maintenir les parties pendant les vomissements très-fréquents provoqués par la choroformisation, qui avait été prolongée pendant trois quarts d'heure. Les vomissements s'étant calmés peu à peu au bout de deux heures, je remplaçai la compression des mains par la pression exercée par environ 1 kilogramme 1/2 de glace renfermée dans deux vessies, placées sur une toile cirée et un drap replié en plusieurs doubles de chaque côté de l'incision. La glace a été ainsi maintenue en permanence pendant onze jours, dans le but de modérer l'action d'une température trop élevée sur la décomposition du sérum, du pus, du pédicule : la température du ventre au-dessous des vessies, appréciée au thermomètre, a oscillé entre 18 et 25 degrés centigrades.

Pendant les trois premières journées, l'opérée a été maintenue à la diète des boissons et des aliments (1). Pour calmer sa soif pendant tout ce temps, elle n'a usé que de morceaux de glace qu'elle

(1) Depuis, j'ai l'habitude d'accorder aux opérées des aliments, suivant le cas, dès le deuxième jour, à leur gré, conformément à leur régime habituel, ainsi que des boissons en quantité convenable.

laissait fondre dans la bouche. Au quatrième jour, elle a pris trois bouillons, de l'orangeade, de l'eau ordinaire en petite quantité et de la glace pour boisson. Le cinquième jour, la nourriture a consisté en un peu de poulet, du bouillon et de l'eau rougie. A partir du sixième jour, l'alimentation est devenue de plus en plus substantielle et abondante. La boisson se composait d'eau rougie avec du vin ordinaire et de vin de Malaga (100 gr. par jour).

Les huit premiers jours, l'opérée a pris chaque jour environ 10 centigrammes d'acétate de morphine.

A la suite de la chloroformisation survinrent des vomissements d'abord glaireux, que l'eau gazeuse, même en petite quantité, semblait provoquer plutôt qu'elle ne parvenait à les calmer; vers midi, les vomissements toujours fréquents se colorèrent de bile, et vers le soir ils devinrent verdâtres, porracés. L'eau gazeuse ayant été complétement supprimée et l'opérée ayant été réduite à l'usage de petits morceaux de glace, les vomissements diminuèrent peu à peu dans la nuit, devinrent simplement glaireux et disparurent complétement vers midi du deuxième jour, après avoir duré trente heures. Le septième jour, l'opérée a eu de nouveau trois vomissements bilieux à la suite d'un purgatif à l'huile de ricin.

Les trois premiers jours, l'opérée n'a ressenti aucune douleur dans le ventre et au niveau de la plaie; elle n'a éprouvé qu'une sensation de tiraillement dans le flanc gauche (l'ovaire gauche avait été extirpé), irradiant dans la cuisse : ce tiraillement a persisté jusqu'à la séparation de la partie mortifiée du pédicule, ce qui eut lieu le treizième jour.

La plaie, toujours entretenue très-proprement, a été nettoyée trois fois par jour, les huit premiers jours, pour la débarrasser de la sérosité et puis du pus qui en suintait et qui tendait à se décomposer rapidement sous l'influence de la température élevée et malgré la glace (1).

Dès le second jour, le pédicule commença à se putréfier. Pour

(1) Dans les opérations suivantes, je me suis servi avec avantage du sulfate de fer et du sulfite de soude comme agents désinfectants.

obvier à sa décomposition, je l'enduisis de perchlorure de fer, qui arrêta net la putréfaction, et il se dessécha du jour au lendemain.

La putréfaction s'établit dès la fin du troisième jour, et je donnai issue à quelques bulles de gaz et à une petite collection purulente qui tendait à se former sur le trajet des fils des ligatures et qui se serait immanquablement ouverte dans le péritoine sans mes soins attentifs. A partir du quatrième jour, la suppuration le long des fils et autour du pédicule a toujours été crémeuse, de bonne nature, peu abondante et sans odeur particulière.

Je maintins le pédicule entre les mors de l'écraseur, qui avaient été successivement resserrés jusqu'au sixième jour. Je le remplaçai par deux morceaux de sonde rendus rigides et liés ensemble à leurs deux extrémités, qui restèrent en place jusqu'à la séparation de la partie mortifiée du pédicule au treizième jour.

Dès le quatrième jour, l'opérée a été tourmentée par des gaz résultant d'une constipation opiniâtre. Le ventre s'éleva insensiblement et la tympanite intestinale devint de plus en plus considérable, malgré tous les moyens employés, jusqu'à ce qu'il se fît enfin une débâcle de matières stercorales, et qu'il s'échappât une quantité de gaz le dixième jour; mais ce n'est que vers le seizième jour que les selles se produisirent spontanément et que le ventre se réduisit dès lors à des dimensions normales. La tympanite a été dans cette opération une complication très-grave et très-inattendue, et les précautions que j'avais prises pour le maintien du pédicule et des lèvres de la plaie furent très-utiles.

Les épingles des sutures ont été détachées, les deux premières le cinquième jour, la troisième le sixième, et la dernière le septième jour : celle-ci avait irrité la paroi abdominale, et une suppuration assez abondante s'était opérée sur son trajet.

J'ai remplacé les épingles au fur et à mesure que je les ai enlevées par des fils attachés à la paroi abdomidale avec du collodion mêlé de brins de coton et réunis ensemble sous forme de cordons, que j'ai pu serrer à volonté par un nœud. Au moyen de ces fils, maintenus jusqu'au dix-septième jour, j'ai pu facilement m'opposer au tiraillement, à l'écartement que les lèvres de la plaie fraîchement cicatri-

sées tendaient à subir sous l'influence de la distension abdominale. Il fallut aussi trouver un moyen pour s'opposer à la traction exercée sur le pédicule. J'y réussis pleinement au moyen d'un bourrelet très-épais de linge tortillé et disposé sous forme d'un anneau tout autour du pédicule, ce qui eut de plus l'avantage de concentrer la suppuration vers ce dernier, autour duquel il n'existait aucune pression. Un bandage de corps assez serré maintenait le tout en place au moyen de liens serrés convenablement. Ce pansement a été continué jusqu'au dix-huitième jour.

Dans cet intervalle, la suppuration diminua progressivement. L'un des fils des ligatures put être détaché et extrait le quinzième jour, le deuxième ne fut extrait que le dix-neuvième. Un peu d'empâtement s'était peu à peu développé autour du dernier point de suture, et il s'était produit une petite collection purulente dans l'épaisseur de la paroi abdominale à droite. Cette collection se vida naturellement par l'extrémité inférieure non encore fermée de la cicatrice, sous l'influence du bourrelet circulaire et du décubitus latéral sur le côté gauche. A partir du vingtième jour la suppuration devint insignifiante : il n'existait plus que trois petits trajets fistuleux borgnes, l'un du côté du pédicule, l'autre le long des ligatures, et le troisième du côté du petit abcès en voie de complète cicatrisation. L'orifice de ces trajets a été maintenu béant par quelques brins de charpie jusqu'à la cicatrisation complète au vingt-quatrième jour.

Pendant toute la durée de la cicatrisation le ventre est resté mou, souple, indolore, insensible à la pression, excepté sur le trajet de l'S iliaque pendant la durée de la constipation et quelque temps après les débâcles de matières stercorales; mais il n'y a pas eu de symptôme marqué de péritonite.

Avant l'opération le pouls de la malade accusait 90 à 95 pulsations. Le premier jour, 95 pulsations après l'opération, 90 à deux heures, et 95 à dix heures du soir (vomissements porracés).

Le deuxième jour, 90 pulsations le matin, — 85 à midi (cessation des vomissements), — 82 le soir (somnolence).

Le troisième jour, 80, — 82, — 86 (indices de suppuration, irritation autour des deux derniers points de suture).

Le quatrième jour, 90, — 95, — 100 (commencement de météorisme, suppuration, ventre mou, souple, indolore).

Le cinquième jour, 115, — 120, — 118.

Le sixième jour, 128, — 120, — 104.

Le septième jour, 105, — 98, — 95.

Le huitième jour, 95.

Le pouls se maintint élevé du quatrième au huitième jour, sous l'influence du météorisme abdominal, de la température exceptionnelle de l'atmosphère, d'une abondante transpiration et d'une agitation continuelle. Il s'était développé en même temps des rougeurs phlycténoïdes dans la région sacrée sous l'influence du décubitus.

La température s'étant abaissée à la suite de plusieurs orages (du cinquième au sixième jour la température de la chambre, très-spacieuse d'ailleurs et bien ventilée, où se trouvait l'opérée, était encore à 29 degrés centigrades à dix heures du soir), et la constipation ayant fini par céder, le pouls n'a plus guère dépassé 95 pulsations après le huitième jour, et à partir du dix-neuvième jour il ne marquait plus que 85 à 82 pulsations. L'opérée d'ailleurs se levait alors d'elle-même de son lit, son appétit était excellent, sa maigreur diminuait et toutes les fonctions de l'économie s'opéraient à merveille.

Le vingt-quatrième jour, la suppuration s'est complétement tarie. La plaie abdominale, primitivement de 13 centimètres, s'est réduite à une cicatrice linéaire de 4 centimètres, terminée à son extrémité inférieure par une dépression ombiliquée. Le ventre est également souple partout. La santé est parfaite.

Madame W... a été présentée, le 3 juillet, à la Société de médecine, complétement guérie.

Les règles ont reparu pour la première fois le 12 août.

Un an et demi environ après l'opération, le 13 janvier 1864, Madame W...a heureusement accouché d'un garçon bien portant, du poids de 4700 grammes, que j'ai dû extraire par la version.

Examen du liquide cystique. — A. *Liquide brunâtre contenu dans le grand kyste.* Ce liquide, de couleur café au lait, ayant été abandonné au repos pendant deux jours, s'est divisé en deux couches.

La couche supérieure était brunâtre, légèrement trouble, et ne

renfermait que des granulations moléculaires et quelques flocons formés par des amas de ces granulations. Ce liquide était constitué par de l'albumine colorée, et il offrait les mêmes réactions que le blanc d'œuf : il était coagulable par l'acide nitrique, par la chaleur, par la créosote; il n'était pas coagulé par l'acide phosphorique; l'acide acétique n'y produisait qu'un trouble léger.

La couche inférieure était blanchâtre et se composait : 1° de globules de $0^{mm},006$ à $0^{mm},008$ de diamètre, de couleur jaunâtre, finement granulés, qui en formaient la plus grande masse, et de globules de $0^{mm},010$ à $0^{mm},060$ de diamètre, jaunâtres et granulés comme les précédents, dont ils ne se distinguaient que par leur volume; 2° de plaques de cholestérine éparses, d'une largeur variable.

B. *Liquide glutineux, albuminoïde, des kystes accessoires.* Cette matière était visqueuse, plus ou moins épaisse, en partie transparente, en partie blanchâtre, grisâtre et opaque, comparable à du mucus. La partie transparente contenait des globules granulés, jaunâtres, de $0^{mm},008$ à $0^{mm},012$ de diamètre, en moins grande quantité que les parties blanchâtres. Ces globules ne différaient pas de ceux que contenait le liquide du grand kyste. Leur enveloppe devenait plus apparente sous l'influence de l'acide acétique et de l'acide phosphorique. Le liquide visqueux se comportait avec les réactifs de la même manière que le liquide plus fluide extrait du grand kyste. L'un et l'autre étaient constitués par de l'albumine tenant une quantité variable de fibrine en suspension.

Examen de la tumeur ovarique. — Les parois des kystes ovariques étaient constituées par une hyperplastie du tissu conjonctif qui forme le stroma fibreux de l'ovaire. Au milieu de ce stroma on trouvait de fréquents amas d'hématine et de corpuscules sanguins déformés.

Le grand kyste avait $0^{m},26$ à $0^{m},29$ de diamètre. Les autres kystes, très-nombreux, avaient un diamètre très-variable : les uns étaient rudimentaires, les autres atteignaient jusqu'à $0^{m},07$ de diamètre, et quelques-uns communiquaient plus ou moins largement entre eux. Ils étaient tous tapissés à leur surface interne d'une couche d'épithélium pavimenteux.

Tous ces kystes peuvent être considérés comme des ovisacs ayant atteint un développement anormal.

Leurs parois renferment un nombre considérable de vaisseaux. Un gros tronc artériel, de 0^{m},004 de diamètre, se trouvait contenu dans le pédicule, d'où il se ramifiait ensuite en plusieurs branches qui suivaient les gros troncs des veines ovariques, très-dilatées, formant un réseau très-compliqué sur toute la surface de la tumeur. Ce réseau était formé par des veines dépourvues de valvules et très-élargies au voisinage des adhérences de l'épiploon.

Sur les parties latérales et à la base de la tumeur ovarique, les adhérences filamenteuses ou lamellaires étaient peu vasculaires et ne renfermaient que des vaisseaux grêles, capillaires. Les adhérences épiploïques situées sur la partie supéro-latérale de la tumeur étaient devenues très-vasculaires ; les veinules ovariques, qui avaient fini par communiquer avec les veines épiploïques, étaient d'autant plus développées qu'elles avaient été moins refoulées et qu'elles se trouvaient ainsi soumises à une moindre pression. Par suite, le sang des veines ovariques tendait de plus en plus, surtout à la partie supérieure du grand kyste, à se déverser dans les veines épiploïques, dans l'intérieur desquelles la progression du sang éprouvait moins de résistance que dans les troncs veineux de la base et des parties latérales de la tumeur.

Le pédicule de la tumeur ovarique a été détaché aussi loin que possible de sa base sur une large étendue ; le tronc de l'artère ovarique, quelques branches artérielles et des troncs nombreux de veines ovariques ont été divisés par suite, de même que des vaisseaux lymphatiques très-volumineux, le ligament large et la trompe.

La trompe était très-hypertrophiée et très-allongée ; du côté du pédicule elle était oblitérée, imperméable à l'air et à la matière à injection qui ont servi à la distendre.

Des brides filamenteuses très-nombreuses existaient à la base de la tumeur, de chaque côté de la surface de section du pédicule.

Les kystes rupturés pendant les efforts d'extraction avaient des parois friables, peu résistantes. Ils formaient une tumeur mollasse, mamelonnée, qui a dû être située en majeure partie dans l'excavation

pelvienne, où leur consistance molle n'a pas permis au doigt explorateur de les sentir. Le refoulement de haut en bas qu'ils ont dû exercer sur l'utérus, explique pourquoi le col de cet organe pouvait être facilement exploré et n'avait pas été entraîné en haut à la suite du développement progressif de la tumeur ovarique.

II.

Ovariotomie double pratiquée le 29 *septembre* 1862.

Histoire de la maladie. — Madame V... (de Phalsbourg), âgée de trente-sept ans, d'une très-belle constitution, d'un tempérament lymphatico-sanguin, toujours réglée régulièrement, s'est aperçue depuis deux ans de l'augmentation du volume de son ventre, ce qu'elle attribua à de l'embonpoint, qui, du reste, est chez elle assez prononcé. L'augmentation du volume du ventre était due au développement lent, insidieux, d'un kyste de l'ovaire qui n'a pas influé sensiblement sur la santé et n'a jamais troublé la menstruation. Lorsque l'attention de madame V... a été éveillée, la tumeur ovarique avait déjà un volume considérable : celle-ci remontait probablement à sa dernière couche, il y a cinq ans, où elle mit au monde un fœtus mort-né au cinquième mois. Quatre grossesses précédentes n'avaient présenté aucun incident particulier, et elle avait donné naissance à quatre enfants du sexe féminin, âgées actuellement de neuf à quatorze ans. La santé a toujours été bonne : elle n'a été troublée momentanément il y a quelques années que par un érysipèle de la face, et depuis la dernière couche est survenue une leucorrhée qui a été traitée par M. Stoltz.

Il y a quatre mois, le développement considérable de la tumeur ovarique a rendu nécessaire une ponction qui donna issue à 12 litres de liquide citrin, verdâtre, un peu filant. Après cette ponction qui a été pratiquée par M. Bach, avec l'assistance de M. Schützenberger, il n'a pas été possible de constater la présence d'une tumeur formée par des kystes multiloculaires dont le volume ait été appréciable.

Cette ponction ne fut suivie d'aucun accident et le liquide se reproduisit assez lentement. Ce n'est qu'au bout d'un an que madame V... dut de nouveau songer à chercher du soulagement. Le ventre mesurait alors $1^m,03$ de circonférence; le pouls donnait 90 à 95 pulsations et une sensation de chaleur brûlante survenait de temps en temps dans la fosse iliaque du côté droit. C'est dans ces circonstances que la malade est venue me consulter et se confier à moi, dans le but d'être débarrassée de sa tumeur par l'extirpation, très-décidée et très-courageuse, quoique renseignée parfaitement sur les dangers de l'opération. Comme madame V... est veuve et est, ainsi qu'il a été dit, mère de quatre jeunes filles, toutes charmantes, dont l'aînée a quatorze ans, je ne pouvais pas l'engager témérairement à risquer sa vie qui me paraissait pouvoir se prolonger encore quelques années. Aussi M. le professeur Schützenberger, mon bien-aimé maître, et moi avons-nous engagé la malade à réfléchir sérieusement sur sa position, à prendre l'avis de sa famille et à tenir compte surtout de de l'intérêt de ses enfants. Mais madame V..., persuadée que son existence était très-précaire, qu'elle pouvait succomber à une ponction prochaine, qu'elle devait nécessairement mourir prématurément, vint résolûment me demander de la débarrasser de sa tumeur.

L'opération fut fixée au 29 septembre, huit jours après l'époque menstruelle.

Le ventre mesurait $1^m,12$ de circonférence. Le tissu connectif graisseux était abondant, comme cela s'observe d'ordinaire chez les femmes qui approchent de la quarantaine et dont la constitution n'est pas sèche. L'abdomen était sillonné de veines volumineuses et était infiltré de sérosité à sa partie inférieure. Il existait une hernie ombilicale de 7 centimètres de diamètre, dont la cavité ne renfermait que de la sérosité ascitique qui pouvait être vidée facilement, mais qui refluait dès que l'on cessait la compression. Le collet du sac herniaire répondait à l'ombilic et admettait l'extrémité du doigt. Du reste l'épanchement ascitique était peu considérable. Le kyste distendait la cavité abdominale et repoussait en avant le rebord des hypochondres. La surface du ventre était régulièrement arrondie : on ne sentait aucune bosselure prononcée à la surface de la tumeur.

Du côté droit, en arrière, sur une longueur de 8 à 9 centimètres, la tumeur était consistante, légèrement inégale. La fluctuation était manifeste sur toute la surface, excepté du côté droit sur toute l'étendue de la partie consistante. Comme il n'y avait pas de fièvre hectique, il était probable que le liquide n'avait pas subi d'altération putride. La peau pouvait être déplacée transversalement sur la surface de la tumeur dans une étendue de 15 à 17 centimètres environ. Comme la laxité du tissu connectif sous-cutané ne saurait donner lieu à une mobilité aussi étendue, on pouvait être certain qu'il n'existait pas d'adhérences entre la tumeur et la paroi abdominale. On devait s'attendre à quelques adhérences épiploïques ou intestinales, en raison des douleurs brûlantes que la malade avait ressenties par intervalles dans le flanc du côté droit (1). Il n'était pas possible de déterminer d'une manière exacte quel était l'ovaire dégénéré. Les douleurs éprouvées à droite et la consistance de la tumeur de ce côté faisaient présumer que l'ovaire droit devait être

(1) Comme les intestins et l'épiploon sont éminemment mobiles et sont entraînés sans effort par la tumeur à laquelle ils peuvent adhérer, on ne peut jamais acquérir la certitude d'une absence d'adhérences à ces organes à la partie supérieure et postérieure de la tumeur ovarique. On ne peut donc jamais affirmer d'une manière certaine, avant l'opération, qu'il n'existe pas d'adhérences. On ne peut avoir que des présomptions à cet égard, en se basant sur les incidents survenus du côté du péritoine dans le cours de la maladie. On ne peut non plus obtenir des renseignements certains sur l'existence d'adhérences plus ou moins étendues ou solides dans l'excavation pelvienne avec le rectum, l'utérus et les parties voisines. Quant aux adhérences à la paroi abdominale, on peut le plus souvent acquérir des notions assez précises, sans être obligé de recourir à une ponction préalable du kyste. La mobilité de l'ombilic doit surtout être prise en considération. Les ponctions, il faut bien se le rappeler, sont souvent mortelles, et l'on expose inutilement la malade à une opération chanceuse. Elles ne doivent être pratiquées que dans les cas de nécessité absolue, lorsqu'on se propose de recourir à l'ovariotomie. Les ponctions successives épuisent les malades et les rendent moins aptes à résister au choc de l'opération, à l'hémorrhagie, à la péritonite, à la suppuration.

affecté (1). Le col de l'utérus était dévié à gauche (2). Il était situé à 4 centimètres au-dessus du bord inférieur de la symphyse pubienne (3). Le canal génital étant raccourci, on devait éprouver après l'opération quelque difficulté pour fixer en dehors le pédicule. Cette difficulté pouvait être déjà prévue du reste, par suite de l'embonpoint de la malade (4). On n'éprouvait aucune résistance anormale dans l'excavation pelvienne à l'exploration vaginale (5).

Je portai le diagnostic suivant :

Tumeur ovarique contenant 8 à 10 litres de liquide dans un kyste uniloculaire auquel se trouvent annexés en arrière et à droite des kystes multiloculaires formant une masse de 8 à 10 centimètres de

(1) L'ovaire droit était malade, il est vrai ; mais de fait, c'est l'ovaire gauche qui distendait le ventre, et cependant la malade n'avait pas éprouvé de tiraillements du côté de la cuisse et du flanc du côté gauche. Comme les tumeurs ovariques se développent tout de suite dans l'axe du ventre, on ne peut, en l'absence des symptômes précédents, préciser le côté affecté, si l'attention n'a pas été éveillée dès le début de l'affection.

(2) Le col de l'utérus n'est pas toujours dévié vers l'organe malade. Chez ma première opérée le col était dévié à droite, quoique l'ovaire gauche ait été transformé, de même que chez ma seconde opérée, chez laquelle le col de l'utérus était dévié à gauche, en un kyste considérable.

(3) Chez certaines malades l'utérus est entraîné par la trompe et il n'est pas toujours possible alors de l'atteindre avec le doigt. L'allongement du canal génital constitue une condition favorable pour fixer le ligament large qui forme le pédicule de la tumeur, hors de l'abdomen, mais le pédicule n'est pas nécessairement allongé ; et il existe le plus souvent des adhérences intimes de la tumeur ovarique avec la matrice.

(4) L'événement a prouvé que le pédicule était en effet très-court et que le degré d'embonpoint de la malade, dont il faut sérieusement tenir compte dans ce cas, augmente la difficulté en proportion de l'épaisseur de la couche adipeuse.

(5) Ce défaut de résistance anormale n'indique pas d'une manière absolue que l'excavation pelvienne ne renferme pas de tumeur, car chez ma première opérée, elle était remplie en entier par des kystes multiloculaires mous dont on n'avait pu constater l'existence et qui étaient annexés au dehors à la grande cavité kystique.

diamètre appréciable. Le liquide n'offre pas d'altération putride. Épanchement ascitique peu considérable. Absence d'adhérences en avant à la paroi abdominale. Adhérences probables, peu étendues aux viscères abdominaux, surtout à droite, où la malade accusait des douleurs passagères. Pannicule graisseux de l'abdomen épais de 3 à 4 centimètres. Pédicule de la tumeur probablement court. Œdème de la paroi abdominale. État général excellent.

Le 28 septembre je prescrivis un purgatif à l'huile de ricin (huile de ricin, 35 gram. ; sirop tartrique, 25 gram., mêlez; à prendre en deux fois à une demi-heure d'intervalle à partir de midi). La purgation eut lieu dans le courant de l'après-midi, et le soir je fis prendre 2gr,50 de sous-nitrate de bismuth dans le but de décomposer les sulfures gazeux qui pouvaient exister ou qui pouvaient se former dans le tube digestif.

Le 29 septembre, je procédai à l'opération à l'établissement de Sainte-Barbe, avec l'assistance de MM. les professeurs Schützenberger et Stoltz, de MM. les agrégés Aubenas, Hecht, Herrgott, de M. Bruch, professeur suppléant à l'école de médecine d'Alger, de M. le docteur G. Lauth, et de M. Pingaud dont les notes m'ont servi pour rédiger la relation de l'opération.

Opération. — La malade, soumise aux inhalations de chloroforme par M. Elser, étant arrivée à l'anesthésie complète (1), je pratiquai sur la ligne médiane une incision de 12 centimètres de longueur, commençant à environ 7 centimètres au-dessous de l'ombilic. Pour arriver à la ligne blanche, il fallut traverser une couche de tissu adipeux qui ne mesurait pas moins de 5 à 6 centimètres d'épaisseur et qui était infiltré de sérosité qui ruisselait de la surface d'incision. La ligne blanche ayant été divisée ainsi qu'une nouvelle couche de graisse sous-péritonéale, et le péritoine ayant été incisé sur une sonde cannelée, il s'écoula de la cavité abdominale une certaine quantité de sérosité, et le kyste apparut entre les lèvres

(1) L'anesthésie est toujours poussée jusqu'à la résolution musculaire complète et est continuée jusqu'à ce que l'opérée soit lavée et définitivement installée dans son lit.

de la plaie. La tumeur kystique était lisse, libre d'adhérences à la paroi abdominale ainsi que je l'avais reconnu et que je le constatai en promenant rapidement le doigt entre la tumeur et la paroi abdominale. Le kyste ayant fait saillie entre les lèvres de la plaie intercepta l'écoulement de la sérosité. Ayant saisi le trocart que j'ai fait construire par M. Elser (1), je ponctionnai le kyste dont le liquide très-filant, brunâtre, s'écoula peu à peu à travers le tube de caoutchouc adapté à l'instrument. Mais il survint presque aussitôt des efforts de vomissement tellement violents que l'ouverture faite par le trocart s'agrandit quelque peu, et que le liquide kystique s'échappa à côté de la canule. Une partie de ce liquide s'écoula dans la cavité péritonéale, malgré les soins avec lesquels M. Aubenas a maintenu la paroi abdominale. Les vomissements ayant cessé, le kyste fut saisi avec des pinces à griffes et attiré au dehors au fur et à mesure que le liquide s'écoulait par le tube. Le kyste ayant été complétement vidé, ne put être extrait. J'introduisis le doigt dans l'ouverture que le

(1) Ce trocart est bien supérieur à tous ceux qui ont été imaginés jusqu'ici. Il offre une grande légèreté et se manie avec la plus grande facilité. Il était déjà terminé lorsque j'ai eu connaissance par hasard du trocart de Thompson dont il se rapproche beaucoup par son mécanisme et que j'ai trouvé décrit en feuilletant le tome V de *Canstatt's Jahresbericht*, 1861.

Le trocart, d'un centimètre de diamètre, forme exactement piston dans sa canule. Il suffit de le retirer d'une quantité donnée pour laisser un écoulement au liquide à travers un tube soudé obliquement à cette canule. En cas d'élargissement accidentel de l'ouverture faite par le trocart, cette disposition permet, en poussant la canule au delà du point de rencontre des deux tubes, de boucher néanmoins l'ouverture élargie du kyste. L'instrument est muni de deux érignes dont on peut faire usage à volonté et au moyen desquelles il reste accroché au kyste, sans qu'on ait besoin de s'en préoccuper pendant l'écoulement du liquide et pendant que l'on continue l'opération. M. Elser, notre habile fabricant d'instruments, à Strasbourg, a imaginé de rendre creux le trocart et la tige qui lui fait suite pour obtenir plus de légèreté. Le poids de l'instrument est de 50 grammes.

trocart y avait faite ; j'en déchirai facilement la paroi pour l'explorer par son intérieur et je recherchai, à l'aide d'un doigt introduit en dehors dans la cavité péritonéale, la nature de l'obstacle qui s'opposait à son extraction. Je découvris alors, à droite et en arrière, une tumeur kystique dure, multiloculaire, très-irrégulière, mamelonnée à la partie interne de la grande cavité kystique, mais assez régulière extérieurement, que je contournai avec le doigt pour en reconnaître le volume. Ayant tenté vainement à deux reprises de ponctionner la partie la plus épaisse et la plus mollasse de cette tumeur et jugeant inutile d'y pratiquer d'autres ponctions, je me décidai à agrandir l'incision primitive et à l'extraire en masse. Comme l'incision devait acquérir une longueur égale à la moitié de la circonférence ou à une fois et demie le diamètre de la tumeur multiloculaire, je me trouvai gêné par la présence de la hernie ombilicale. Je contournai celle-ci à gauche avec le bistouri (1), je la réclinai à droite, puis je fis remonter l'incision primitive de la ligne blanche directement sur la ligne médiane à côté du collet de la hernie et à une distance égale de l'appendice xiphoïde et de l'ombilic. Dans la région sus-ombilicale le tissu apideux sous-cutané avait environ 4 centimètres d'épaisseur. L'épiploon adhérait au voisinage de la hernie : comme il gênait, il fut étreint dans une ligature et coupé. La tumeur kystique put alors être extraite en entier après que j'eus agrandi toutefois encore de 1 à 2 centimètres l'incision de la ligne blanche à la partie supérieure et rompu avec le doigt quelques adhérences lâches à la paroi abdominale à droite. En définitive, l'incision de la ligne blanche sur le ventre distendu mesurait environ 28 à 30 centimètres et l'incision cutanée avait 2 à 3 centimètres de plus. Le grand épiploon était adhérent à la tumeur en deux endroits dans une étendue restreinte, mais néanmoins un grand nombre d'artères et de veines durent être divisées par le bistouri pour détruire ces connexions. Les vaisseaux qui donnaient beaucoup de sang furent

(1) Dans les opérations subséquentes, j'ai toujours divisé le sac herniaire dans toute son étendue et excisé le péritoine qui le tapissait pour obtenir par une réunion immédiate la guérison de la hernie.

immédiatement liés, et la portion d'épiploon qui avait été attirée hors de l'abdomen, ainsi qu'une petite rate surnuméraire de forme aplatie, furent rejetées sur le ventre dans l'angle supérieur de la plaie où elles restèrent à découvert. Le pédicule de la tumeur ovarique était très-court : il mesurait à peine 1 1/2 à 2 centimètres de longueur depuis l'angle gauche de l'utérus. Une forte ligature ayant été jetée à 1 centimètre 1/2 de l'angle de l'utérus sur ce pédicule, qui n'était guère plus gros que le pouce, je m'appliquai ensuite à tailler un moignon aux dépens du kyste. Celui-ci ayant été ainsi détaché et le pédicule ayant été attiré dans l'angle inférieur de l'incision, je me suis empressé de déterger le plus gros de la cavité pelvienne dont les organes étaient barbouillés d'un mélange de sang, de sérosité et de liquide kystique. Cela fait, je recherchai l'autre ovaire qui était englobé en partie dans les adhérences lâches du cul-de-sac recto-vaginal. Ayant jugé que cet ovaire était atteint de dégénérescence kystique, je détruisis ces adhérences avec les doigts et j'exhibai cet ovaire au dehors : il avait le volume d'un petit œuf de poule et contenait plusieurs kystes dont l'un était très-manifeste (1). Il fut aussi jugé malade par l'assistance et je le fis étreindre par une ligature très-fortement serrée : son pédicule n'avait pas plus de 2 centimètres de longueur. Restait à nettoyer complétement la cavité abdominale et à opérer l'hémostase avant de procéder à la réunion. Ce fut le temps le plus long et le plus minutieux de l'opération. Je fus obligé de porter plus de vingt fois une éponge fine préparée exprès (2) dans la cavité abdominale pour absorber la sérosité, le

(1) La dégénérescence des ovaires ne peut être constatée au début de la maladie, alors que ces organes n'ont pas encore acquis un volume déjà considérable.

(2) Les éponges doivent être débarrassées d'une manière aussi complète que possible du sable dont elles sont incrustées ; elles doivent être traitées par de l'acide nitrique étendu d'eau, par une solution de carbonate de soude, par de l'alcool et par un lavage prolongé dans l'eau. Les plus grands soins de propreté doivent être observés. L'eau qui doit servir pour laver les éponges doit avoir été préalablement soumise à l'ébullition pour détruire les microzoaires qui pourraient s'y rencon-

sang et le liquide kystique qui s'était épanché au commencement de l'opération. Les tissus sous-péritonéaux étaient infiltrés de sérosité. Je rompis avec l'ongle et j'arrachai les parois de trois petits kystes séreux que je rencontrai dans l'épaisseur du ligament large et dans le cul-de-sac recto-vaginal. Une hémorrhagie capillaire inquiétante n'a pas discontinué de donner du sang pendant plus d'un quart d'heure dans le bassin au niveau de quelques adhérences lâches du kyste, mais principalement dans le cul-de-sac recto-vaginal, là où j'avais déchiré les brides qui étaient fixées à l'ovaire droit. Je m'attachai à éponger exactement les liquides épanchés, mais pour accomplir cette manœuvre sans irriter le péritoine par des frottements réitérés, j'eus soin de plonger la main gauche dans l'excavation pelvienne, la face palmaire regardant en haut, les doigts demi-fléchis et un peu écartés, de manière à recevoir les liquides dans sa concavité et à ne les éponger que contre la main. L'éponge a été chaque fois simplement exprimée sans être lavée dans l'intervalle de cette manœuvre. Le pédicule de l'ovaire gauche, que je ne pouvais songer à maintenir au dehors de l'abdomen en employant mon écraseur, à cause de son peu de longueur et de l'épaisseur de la paroi abdominale, fut alors étreint immédiatement au-dessous de la ligature dans une anse de fil de fer et fortement serré dans un des serre-nœuds dont je m'étais muni à tout événement. Enfin après que l'intestin et la paroi interne de l'abdomen furent exactement nettoyés des caillots et des liquides qui en baignaient la surface, il fallut encore déterger et laver le grand épiploon qui était resté jusque-là étendu sur l'abdomen, refoulé dans l'angle supérieur de la plaie. La partie de l'épiploon qui était restée exposée au contact de l'air, non recouverte, donnait à la main la sensation du froid : elle fut déployée et examinée avec soin. Plusieurs petites artérioles fournissaient encore du sang. Comme il existait déjà plusieurs ligatures et qu'il aurait fallu en faire plusieurs autres encore pour être certain qu'il ne

trer : je m'abstiens de me servir d'infusions, de décoctions végétales, soi-disant plus ou moins émollientes, et qui sont plus pernicieuses qu'utiles.

pourrait pas survenir d'hémorrhagie, je pris le parti de lier en masse une partie de l'épiploon large comme la main, en ne conservant que deux autres ligatures isolées. Je fis un nœud à 8 centimètres (1) de chaque ligature pour pouvoir reconnaître plus tard à quelle profondeur chacune d'elles devait être placée entre les lèvres de l'incision. L'épiploon étant parfaitement nettoyé et m'étant assuré encore une fois que l'excavation pelvienne était nette et n'était plus le siége d'une hémorrhagie, je procédai enfin à la réunion de l'énorme incision que j'avais été obligé de pratiquer, et qui m'avait permis de voir l'estomac et la partie inférieure du foie. La perte de sang peut être évaluée à 500 grammes environ.

Au moment où je me disposai à établir les points de suture, de nouveaux efforts de vomissement survinrent. Les lèvres de la plaie furent rapprochées avec les mains et maintenues ainsi solidement, jusqu'à ce que le calme fût rétabli (2).

Je plaçai d'abord trois sutures métalliques enchevillées profondes, commençant à 10 centimètres des bords de la plaie et arrivant obliquement vers les parties profondes de l'incision où elles traversèrent les tissus de la ligne blanche et ressortirent près du péritoine qu'elles n'intéressèrent point. Je jugeai ces trois sutures suffisantes pour obtenir une réunion parfaite des parties profondes. Les tissus étaient déjà fortement revenus sur eux-mêmes et les points de suture n'étaient guère distants les uns des autres de plus de 5 centimètres. L'un d'eux passait immédiatement au-dessus de l'ombilic sous la hernie ombilicale. Cinq points de suture entortillée et une suture sèche avec une bandelette de sparadrap servirent à réunir les parties superficielles de l'incision. La ligature en masse et les deux ligatures isolées de l'épiploon furent fixées, à 1 centimètre de profondeur de la surface de la peau, sur un bout de sonde, dans l'angle

(1) Cette longueur correspond exactement à celle de mon doigt indicateur jusqu'au plidigito-palmaire.

(2) Le meilleur moyen de faire cesser ces vomissements et de les empêcher lorsqu'ils tendent à se manifester, c'est d'activer rapidement la chloroformisation.

supérieur de la plaie ; le serre-nœud et les ligatures des ovaires furent fixés dans son angle inférieur. Le peu de longueur des pédicules des ovaires et l'épaisseur du tissu adipeux, non-seulement ne permirent pas d'attirer les ligatures au dehors à la surface de la peau, mais même au niveau de la paroi abdominale, à moins d'exercer sur l'utérus des tractions considérables et de le tordre sur son axe. Comme ces tractions auraient pu devenir très-dangereuses et provoquer des phénomènes réflexes graves ou une hémorrhagie consécutive irrémédiable, je me résignai à n'attirer entre les lèvres de l'incision qu'une partie de l'ovaire droit et à ne faire affleurer l'extrémité du pédicule ovarique gauche qu'à la partie profonde de l'incision, l'utérus étant un peu tordu sur son axe de manière à porter son angle gauche en bas ; je fixai ainsi provisoirement le serre-nœud et les ligatures des pédicules qui plongeaient à 8 centimètres de profondeur au-dessous de la surface de la peau. Deux heures s'étaient ainsi passées. L'opération si laborieuse était terminée. Tous les assistants étaient partis désespérant du succès et persuadés que la mort de l'opérée était imminente... En effet, les conditions étaient des plus mauvaises.....

Incision énorme, effrayante, tant sous le rapport de la longueur que de la profondeur : les surfaces de section de la paroi abdominale, primitivement de 300 centimètres carrés, mesurent encore 220 centimètres carrés après le retrait de l'incision qui offrait alors une longueur de 22 à 23 centimètres et une épaisseur moyenne de 5 centimètres. — Ligature en masse et deux ligatures accessoires de l'épiploon. — Difficultés résultant de la hernie ombilicale. — Difficultés résultant du peu de longueur des pédicules des deux ovaires malades. — Difficultés résultant de l'épaisseur du tissu adipeux, tant pour la réunion que pour le maintien des ligatures et du serre-nœud qui plongeaient dans la cavité péritonéale à 8 centimètres de profondeur au-dessous de la surface de la peau. — Œdème de la peau pouvant compromettre la réunion immédiate. — Infiltration séreuse du tissu connectif sous-péritonéal de l'excavation pelvienne où l'hémorrhagie capillaire était imminente. — Dangers résultant des vomissements qui pouvaient se produire. — Imminence d'in-

flammation traumatique et de péritonite simple. — Perspective à peu près certaine de péritonite putride.....

Tel est le tableau peu rassurant des conditions défavorables amenées par l'opération et auxquelles il fallait trouver remède.

L'opération a eu lieu sur le lit même où l'opérée devait rester. Après avoir été changée de linge, elle s'est plainte d'avoir un peu froid. Un peu de vin et une boule d'eau chaude aux pieds ont suffi pour la remettre rapidement.

Je restai auprès de l'opérée jusqu'à midi, afin de pouvoir moi-même comprimer méthodiquement le ventre au cas où il surviendrait encore des vomissements chloroformiques.

Heureusement il ne s'en manifesta point, quoique l'opérée fût restée sous l'influence du sommeil chlorofomique jusque vers midi, où elle s'est complétement réveillée et où elle s'est rendu compte de sa position. L'anesthésie a été complète pendant près de deux heures : on a fait usage de 170 grammes de chloroforme. L'opérée n'a aucun souvenir de ce qui s'est passé et n'a ressenti aucune douleur pendant l'opération. A son réveil elle s'est plainte de petites douleurs hypogastriques qu'elle a comparées à de faibles tranchées utérines à la suite de couches : ces douleurs se sont dissipées peu à peu huit à dix heures après l'opération. Depuis ce moment jusqu'à son entière guérison elle n'a plus ressenti la moindre douleur.

Confiant dans les sutures que j'avais placées et qui n'avaient été serrées que tout juste ce qu'il fallait pour obtenir un affrontement exact des lèvres de l'incision, je ne fis aucun autre pansement. Une simple compresse fut placée sur l'incision et les points de suture. Des coussins remplis de son placés de chaque côté du ventre refoulaient ce dernier qui se trouvait ainsi tout plissé longitudinalement, ce qui empêchait toute traction sur les points de suture et sur les lèvres de la plaie.

Un drap plié en plusieurs doubles, recouvert d'un taffetas ciré, fut placé en travers de l'abdomen, et de chaque côté de l'incision fut disposée une vessie pleine de glace. La glace a été maintenue pendant quatre jours dans le but d'empêcher la congestion vasculaire et de ralentir, par le refroidissement, l'activité des décompo-

sitions organiques. La température à la surface du ventre a oscillé entre 18 et 24 degrés centigrades.

Pour maintenir provisoirement dans un rapport fixe avec la paroi abdominale, les ligatures de fil des deux ovaires, que j'avais liées contre le serre-nœud, je construisis un bourrelet circulaire, de 10 centimètres environ d'ouverture, formé par une moitié de drap de lit tortillé sur lui-même. Ce bourrelet fut placé autour du serre-nœud qui fut fixé contre une tige rigide placée en travers, avec une très-faible traction pour maintenir autant que possible les pédicules des deux ovaires au fond de l'entonnoir représenté par l'extrémité inférieure de la plaie laissée entr'ouverte dans une étendue de 7 centimètres extérieurement.

De l'extrémité inférieure de la plaie maintenue béante par l'ovaire droit qui y était attiré par le serre-nœud et par une portion du pédicule de l'ovaire gauche, s'écoula une quantité assez abondante de sérosité provenant de l'infiltration œdémateuse de la paroi abdominale. Cette sérosité a été continuellement absorbée par une tranche d'éponge qu'on était obligé d'exprimer et de nettoyer très-fréquemment les premières heures après l'opération. Cet écoulement de sérosité diminua peu à peu et cessa vers le milieu de la nuit.

Prescription après l'opération : acétate d'ammoniaque, 12 grammes, à prendre dans les vingt-quatre heures ; diète des aliments et des boissons ; fragment de glace toutes les demi-heures pour calmer la soif. — Acétate de morphine, 10 centigrammes, à prendre dans les vingt-quatre heures. Le premier jour la morphine produisit peu d'effet : l'opérée ne put sommeiller que par moments.

Le pouls marquait 72 pulsations à trois heures du soir et 75 pulsations à dix heures du soir.

L'opérée accuse de la soif. L'urine est très-chargée, et très-abondante relativement à la quantité de glace consommée. La miction du reste s'opère d'une manière naturelle et sans inconvénient quatre ou cinq fois par jour. Il en a été de même les jours suivants.

Madame V... est heureuse d'être opérée. Son moral est excellent.

Deuxième jour. Le ventre est déprimé, souple, insensible à la pression. Pouls à 80 pulsations. La plaie a été nettoyée, puis lavée

avec une éponge imbibée d'une solution de sulfate de fer (sulfate de fer, 10 gram. ; eau, 100 gram.). Des compresses mouillées avec la même solution sont placées à la surface du ventre sur l'incision et sur les points de suture.

La partie des pédicules et les portions de l'épiploon liées, qui étaient exposées à l'air, exhalent une odeur de putréfaction (1). Je retranche une partie excédante de l'épiploon avec des ciseaux, à fleur de la peau, à 1 centimètre de la ligature en masse : il jaillit aussitôt un jet de sang artériel. Je saisis l'artère avec une pince et j'en opère la ligature avec l'aide de la bonne sœur Rosine. Les parties libres des ligatures de l'épiploon et les parties superficielles des ligatures des ovaires sont ensuite badigeonnées avec précaution avec du perchlorure de fer et essuyées avec de la charpie.

A deux heures du soir le pouls marque 85 pulsations. La plaie n'exhale plus d'odeur putride. Pour placer les pédicules ovariques dans les conditions d'exploration et de fixation moins défavorables, je construisis avec deux lames de plomb de 2 millimètres d'épaisseur,

(1) La putréfaction des parties étranglées par les ligatures, du sang, de la sérosité, survient au bout de quinze à vingt heures et marche très-vite (sanie) sous l'influence de l'humidité, de la chaleur animale et de l'air.

Les parties mortifiées et décomposées exhalent une odeur infecte. La sanie qui en provient est analogue à celle des chairs pourries des cadavres ; elle donne lieu à une prolifération active de cryptogames et de microzoaires. Son contact avec les tissus à découvert, avec le péritoine, donne rapidement lieu à des inflammations formidables et à la septicémie. N'avons-nous pas là l'explication de ces septicémies, de ces péritonites, qui se développent et se généralisent dans l'espace de quelques heures et qui emportent le plus grand nombre des opérées qui succombent ? La péritonite est rare lorsque le pédicule peut être maintenu à l'extérieur, parce qu'alors il se dessèche spontanément, comme le cordon ombilical, lorsqu'il n'est pas imbibé de trop d'humidité. Le perchlorure de fer, appliqué immédiatement après l'opération, s'oppose à l'hémorrhagie, et momifie les tissus qu'il rend momentanément imputrescibles jusqu'à ce qu'il se soit formé des adhérences.

un appareil en forme de spéculum bivalve destiné à maintenir un écartement infundibuliforme de la partie inférieure de l'incision. Au centre de cet appareil se trouvèrent compris les pédicules et le serre-nœud. Cet appareil se composait de deux lames, dont chacune était formée de deux parties, l'une horizontale, destinée à rester appliquée sur la peau, l'autre perpendiculaire, en forme de gouttière à concavité interne d'une longueur de 4 centimètres égale à l'épaisseur de la paroi abdominale (1) dont la graisse se laissait déprimer par le poids de l'instrument qui pesait 350 grammes. Les deux valves de l'instrument pouvaient être introduites séparément dans la plaie et étaient maintenues écartées l'une de l'autre, à distance convenable, par deux tiges transversales fixées par un mécanisme très-simple. De cette manière les lames de plomb garantissaient la plaie, isolaient les pédicules et facilitaient le pansement et les soins de propreté. Cet appareil dilatateur ayant été convenablement disposé, les parties libres des ligatures de l'épiploon et des ligatures des ovaires furent badigeonnées avec du perchlorure de fer jusqu'au niveau des ligatures, et le serre-nœud fut fixé contre un support placé en travers.

A deux heures du soir, le pouls accuse 90 pulsations. Madame V... a dormi une partie de la journée. Les ligatures des ovaires et celle de l'épiploon sont desséchées, complétement momifiées. Les compresses de sulfate de fer sont sèches. La peau de la région ombilicale correspondant à la hernie est très-rouge, peu sensible cependant. Je couvre l'incision et les sutures d'une couche de charpie et de compresses imbibées de la solution de sulfate de fer. Pour empêcher l'imbibition de la solution dans les linges placés pardessus, j'interpose un linge fortement cératé.

Troisième jour. Le pouls est tombé à 83 pulsations. Madame V... est gaie ; elle a passé une bonne nuit et a dormi d'un sommeil calme. Le ventre est indolent, souple, déprimé. Les compresses sont restées humides. Toute trace de rougeur a disparu. Pas la moindre

(1) La veille, l'épaisseur de la paroi abdominale, alors infiltrée de sérosité, mesurait en cet endroit 6 centimètres.

mauvaise odeur. Le pansement au sulfate de fer est renouvelé. Les ligatures des ovaires et de l'épiploon, quoique desséchées, sont de nouveau enduites de perchlorure de fer. Madame V... ne ressent aucune douleur et ne se plaint que de la soif, qui d'ailleurs n'est pas très-intense. Un suintement insignifiant de sérosité s'opère au point d'émergence des pédicules au fond de l'appareil dilatateur. Urine chargée, moins abondante que la veille. Pouls à 84 pulsations, à deux heures et à dix heures du soir.

Quatrième jour. Nuit très-bonne. Ventre indolent, déprimé, mou. État général excellent. Madame V... se porte à merveille. Les pédicules des ovaires et l'épiploon sont secs et résonnent comme un morceau de bois. Il existe un peu de suintement séro-purulent à leur point d'émergence. Absence de rougeur autour des points de suture et le long de l'incision. Pansement comme les jours précédents avec du sulfate et du perchlorure de fer. Pouls à 86 pulsations, à huit heures du matin. La région épigastrique est un peu gonflée (tympanite stomachale). L'opérée éprouve des envies d'éructaction qu'elle ne peut satisfaire. Je prescris de la liqueur ammoniacale anisée, de l'eau rougie pour boisson, prise avec discrétion, et comme les jours précédents, 12 grammes d'acétate d'ammoniaque et 1 décigramme d'acétate de morphine par vingt-quatre heures.

A trois heures du soir on observe que l'estomac s'est distendu peu à peu par les gaz et se dessine en relief dans la région épigastrique : il laisse de temps en temps échapper une partie de son contenu par l'orifice pylorique en produisant des borborygmes. Les éructations n'amènent que des liquides en petite quantité. Je soulève un peu le dos pour faciliter les éructations qui amènent alors des gaz sans odeur acide et qui produisent un soulagement marqué.

Vers la nuit surviennent de nouvelles éructations qui n'amènent que des liquides (1). Ces liquides, par leur présence désagréable

(1) Le poids du ventre avait déterminé une ensellure considérable, et l'on a dû placer un coussin sous les reins pour empêcher un redressement trop prononcé de la colonne vertébrale, qui eût été insupportable pour l'opérée. Il en était résulté que l'orifice cardiaque de l'estomac

dans l'arrière-gorge et le trop-plein de l'estomac, provoquent des vomissements brusques accompagnés de contractions extrêmement énergiques des muscles abdominaux, menaçant de faire éclater les sutures abdominales. Ces vomissements n'amènent que des glaires et une partie des liquides ingérés; ils cèdent facilement au changement de position : il a suffi pour les arrêter de placer la poitrine et la tête dans une situation plus élevée et de faire boire quelques gorgées d'eau glacée, lesquelles donnèrent lieu à des éructations prolongées. Les vomissements étaient survenus presque sans nausées et d'une manière presque instantanée ; ils n'offraient par eux-mêmes rien d'inquiétant. Le ventre était mou, indolent à la pression et déprimé dans sa partie sous-ombilicale.

La réunion immédiate est parfaite dans toute la partie de l'incision, dont les bords ont été maintenus affrontés. Aucun des points de suture n'est enflammé ; malgré la violence des contractions abdominales, aucun d'eux n'a cédé d'un millimètre; mais par précaution j'entoure le ventre d'un bandage de corps convenablement serré. Vers deux heures du matin il se reproduit encore quelques vomissements qui cèdent aux mêmes moyens que précédemment. La nuit se passe ensuite d'une manière très-calme.

Cinquième jour. La sécrétion purulente devient plus abondante, mais on l'observe exclusivement dans l'entonnoir au fond duquel sont disposés les pédicules jusqu'à une profondeur de 8 centimètres et autour des ligatures de l'épiploon à 1 centimètre de profondeur. Pouls à 87 pulsations. Deux points de suture entortillée sont enlevés. Aucun point de suture n'est enflammé. Pansement au perchlorure et au sulfate de fer.

Pour maintenir la réunion immédiate et pour empêcher toute traction sur les points de suture restants, je fixe avec du collodion

était très-déclive et baigné par les liquides que les contractions de l'organe tendaient à expulser de son côté, tandis que les gaz s'échappaient par l'orifice pylorique qui était situé sur un plan plus élevé. Malheureusement il était impossible de maintenir la poitrine dans une position suffisamment redressée.

sur les parties latérales de l'abdomen des fils, qui, réunis deux à deux en forme de cordons, sont ensuite liés avec ceux du côté opposé par-dessus l'incision. Je dispose ainsi cinq rangs de cordons placés en dehors et de chaque côté des points de la suture profonde, et composés chacun de deux fils de coton (1). Je lie ces cordons par-dessus la charpie et les compresses imbibées de sulfate de fer qui recouvraient l'incision, en ayant soin de serrer suffisamment les nœuds. J'obtiens ainsi un rapprochement transversal de 7 centimètres qui produit un relâchement complet des tissus de la partie moyenne du ventre.

Après avoir disposé par-dessus tout l'appareil un bandage de corps retenu par deux sous-cuisses, je prescris un lavement avec du miel qui donne lieu à deux selles de couleur très-foncée, colorées par du sulfure de bismuth, dont les dernières parties consistent uniquement en résidus de la sécrétion biliaire et intestinale, et présentent une analogie frappante avec le méconium des nouveau-nés. L'urine, jusqu'alors fortement chargée, devient claire. L'acétate de morphine est supprimée. Eau rougie pour boisson.

La journée s'est bien passée; mais, vers le soir, l'estomac s'est de nouveau laissé distendre par des gaz : de nouvelles éructations se produisent, suivies de deux accès de vomissement survenant, comme la veille, avec une rapidité extraordinaire. Remarquant que chaque gorgée de liquide ingéré provoque une petite éructation, j'imagine de venir en aide aux contractions de l'estomac et de le vider des gaz qu'il renferme, en le comprimant brusquement au moment de chaque éructation, qui devient alors très-prolongée. L'estomac se vide ainsi en grande partie. Madame V... repose ensuite tranquillement et passe une très-bonne nuit.

(1) Pour attacher les fils, on place ces derniers sur la peau et on les recouvre de quelques brins de coton sur lesquels on verse du collodion. Le coton sert à donner du corps, de la résistance au collodion qui doit être très-liquide, de manière à couler comme de l'eau. Pour que le collodion tienne bien, il faut laver préalablement la peau avec un linge, etc., imbibé d'éther. Les fils sont ensuite associés deux à deux ou trois à trois pour former une série de cordonnets placés vis-à-vis de ceux du côté opposé.

Sixième jour. Sommeil calme toute la nuit, pouls à 86 pulsations; ventre déprimé également partout, froncé; suppuration peu abondante, d'une odeur fade, ordinaire; état excellent. Les derniers points de suture entortillée sont enlevés. L'acétate d'ammoniaque est supprimé. Prescription : trois tasses de bouillon; eau rougie. Pansement au sulfate de fer. Le soir, à dix heures, le pouls marque 78 pulsations.

Septième jour. Pouls à 76 pulsations; état excellent; un lavement au miel provoque une selle. Prescriptions : trois tasses de bouillon ; eau rougie. Le pansement au sulfate de fer est continué.

Huitième jour. Pouls à 75 pulsations. J'enlève les deux points supérieurs de suture profonde. Prescription : un quart de poulet, bouillon, eau rougie.

Neuvième jour. L'ovaire droit, qui n'avait pas été excisé, tombe spontanément, mais la ligature tient encore. J'enlève le dernier point de suture profonde. Prescription : lavement au miel ; moitié de de poulet, raisins. La suppuration a atteint son maximum; la quantité de pus sécrété est de 22 à 23 grammes par vingt-quatre heures.

Dixième jour. Extraction du serre-nœud resté à une profondeur de 8 centimètres; je glisse un tube de caoutchouc autour de chaque extrémité de l'anse de fil de fer, pour empêcher ce dernier d'irriter et d'ulcérer les parties voisines ; d'autres tubes de caoutchouc criblés de trous remplissent l'ouverture comprise entre les deux valves de l'appareil dilatateur. Les lotions de sulfate de fer sont supprimées.

Onzième jour. On cesse l'usage de l'appareil dilatateur, que je remplace par un paquet de tubes à drainage.

Douzième jour. Selle spontanée.

Treizième jour. Chute de la ligature en masse de l'épiploon.

Seizième jour. J'établis des tractions continues sur les ligatures des ovaires et sur les deux ligatures partielles de l'épiploon, en fixant les fils au milieu d'une tige, sous laquelle je place à chaque extrémité un petit paquet de charpie, de manière à tendre légèrement les fils.

Dix-septième jour. Chute des pédicules des deux ovaires et des fils qui les embrassaient.

Dix-neuvième jour. Chute de l'une des ligatures partielles de l'épiploon.

Vingt et unième jour. Chute de la deuxième ligature partielle de l'épiploon. J'enlève la suture sèche au collodion, dont les fils sont restés pendant quinze jours fixés à la peau, sans avoir irrité le moins du monde cette dernière.

Depuis, la cicatrisation de l'extrémité inférieure de la plaie, qui restait maintenue béante, artificiellement par un paquet de tubes et par de la charpie, a marché peu à peu. J'ai fini par ne plus laisser qu'un seul tube, qui a été raccourci au fur et à mesure que la plaie fistuleuse s'est cicatrisée dans la profondeur.

La hernie ombilicale s'est réduite de plus en plus; son sac s'est rétréci et paraît avoir été oblitéré par des adhérences; son collet, dans lequel on pouvait auparavant engager l'extrémité du doigt, se sent à peine. L'ombilic, auparavant très-distendu par la hernie qui avait une largeur de 7 centimètres, n'offre plus que 38 millimètres de diamètre.

La cicatrice de l'incision est linéaire et mesure 13 centimètres de longueur.

Madame V.... n'éprouva aucune douleur, aucun tiraillement résultant de l'opération; toutes les fonctions de l'économie s'opèrent à merveille.

Les règles ont cessé de paraître.

L'opérée a été suivie dans les diverses phases de sa guérison par plusieurs de mes collègues, professeurs et agrégés, etc.

Remarques. — Les principales dispositions prises après l'opération et leurs conséquences peuvent se résumer comme il suit :

Les vessies pleines de glace ont été maintenues pendant quatre jours.

L'acétate de morphine a été prescrit de même pendant quatre jours, à la dose de 10 centigrammes par jour.

L'acétate d'ammoniaque, à la dose de 12 grammes par jour, a été continué pendant cinq jours.

Pendant quatre jours, l'opérée n'a pris pour toute alimentation que de la glace par petits fragments, de demi-heure en demi-heure

environ, lorsqu'elle était éveillée. Le cinquième jour, elle a pris de l'eau rougie ; le sixième et le septième jour, de l'eau rougie et des bouillons ; à partir du septième jour, l'alimentation est devenue substantielle.

L'opérée n'a ressenti de la douleur que pendant huit à dix heures. Ces douleurs, qu'elle comparait à des tranchées utérines, ont diminué peu à peu pour disparaître complétement.

Le pouls a présenté les variations suivantes :

Le 1er jour, 95 pulsations avant l'opération, 72 à 3 h. soir, 75 à 10 h. soir.
Le 2e jour, 80, — 85, — 90 (inflammation de la hernie ombilicale).
Le 3e jour, 73, — 84, — 84.
Le 4e jour, 86, — 87, — 88 (suppuration).
Le 5e jour, 87, — 87, — 85.
Le 6e jour, 86, — 82, — 78.
Le 7e jour, 76.
Le 8e jour, 75.

Le pouls tendait à monter rapidement le deuxième jour, sous l'influence de l'inflammation très-manifeste de la hernie ombilicale, dont les lotions de sulfate de fer ont arrêté le développement.

Dès le deuxième jour, le perchlorure de fer a été employé comme agent momificateur et hémostatique des tissus étranglés par les ligatures. Son usage a été continué pendant quatre jours, quoique les parties qui en ont été imprégnées aient d'ailleurs été momifiées et desséchées en grande partie dès le deuxième jour de son emploi. Sous l'influence du perchlorure de fer, les parties libres des ligatures ont été rendues momentanément imputrescibles ; elles ne pouvaient plus, par conséquent, par leur décomposition putride, infecter les tissus divisés et les organes avec lesquels elles se trouvaient en rapport. Plus tard, elles ont été ramollies dans la sérosité du pus et ont été ensuite éliminées à la chute des ligatures.

Les lotions de sulfate de fer ont été continuées pendant neuf jours (1). Sous l'influence de ces lotions ferrugineuses, la suppura-

(1) Le sulfate ferreux en dissolution dans l'eau à 10 pour 100, est un corps éminemment astringent que M. Velpeau a employé depuis longtemps comme tel dans le traitement de l'érysipèle (solution à 6 pour 100),

tion n'a jamais exhalé la moindre mauvaise odeur, et l'incision et les points de suture ont été préservés de toute inflammation.

La réunion de la plaie a été immédiate et parfaite dans toute l'étendue de l'énorme incision dont les parties ont été maintenues affrontées par les points de suture, grâce à la propreté avec laquelle les lèvres de l'incision ont été nettoyées et à l'exact rapprochement des surfaces. Je me suis abstenu de faire des ligatures des petites artérioles et de quelques grosses veines qui ont fourni un peu de sang après leur division. L'hémorrhagie s'est arrêtée d'elle-même, sous l'influence d'une compression momentanée, et les points de suture ont suffi pour garantir d'une hémorrhagie consécutive. La réunion immédiate s'est faite, malgré l'infiltration œdémateuse qui a disparu rapidement et nonobstant l'abondance du tissu adipeux.

Après l'opération, l'incision, primitivement longue de 30 à 32 centimètres, n'avait plus que 24 centimètres de longueur, et, un mois après, elle était réduite à 13 centimètres de longueur. Les points de suture superficiels (suture entortillée) ont été enlevés le cinquième et le sixième jour ; les points de suture profonds (suture métallique enchevillée) ont été détachés le huitième et le neuvième jour. Aucun de ces points ne s'était enflammé et n'avait coupé la peau.

Les sutures ont été remplacées par une série de cinq cordons attachés à la peau avec du collodion, disposés de chaque côté du ventre et noués deux à deux par-dessus la cicatrice. Ces cordons ont tenu en place pendant quinze jours, sans qu'on ait eu besoin de les changer ou de les recoller.

mais de plus, le sulfate ferreux absorbe avec une grande avidité l'oxygène et décompose les sulfures alcalins. Il s'oppose à la putréfaction en empêchant l'oxydation des substances organiques et absorbe l'odeur sulfhydrique : on l'emploie dans ce dernier but comme désinfectant des fosses d'aisances. J'emploie journellement dans ma pratique, avec le succès le plus remarquable, la solution de sulfate de fer à 10 pour 100, comme antiputride et comme astringent. Avec un peu de précautions on évite une trop grande détérioration du linge que le sulfate ferreux a malheureusement l'inconvénient de tacher de rouille.

La ligature en masse de l'épiploon est tombée le treizième jour. Les ligatures partielles, qui probablement n'avaient pas été suffisamment serrées, ne sont tombées que le dix-neuvième et le vingt et unième jour. Les ligatures et les extrémités mortifiées des pédicules des ovaires sont tombées le dix-septième jour; je m'étais abstenu jusqu'alors d'opérer des tractions sur elles.

Pour maintenir l'extrémité inférieure de la plaie ouverte et donner un écoulement facile au pus, je me suis servi de tubes de caoutchouc, plongeant jusque dans la profondeur contre l'utérus, et dont le nombre et la profondeur ont été successivement diminués au fur et à mesure que la plaie s'est rétrécie et que son fond s'est élevé. La plaie a été pansée trois fois par jour les huit premiers jours, et deux fois par jour dans la suite jusqu'à sa fermeture complète, qui n'a pu être obtenue qu'un mois après l'opération; mais, depuis plusieurs jours, l'opérée était levée et se promenait çà et là.

La liberté du ventre a été entretenue par des lavements au miel, de deux en deux jours, à partir du cinquième jour. Les selles sont devenues régulières, sans lavement, le douzième jour. La miction s'est opérée d'une manière naturelle dès le premier jour, quatre ou cinq fois par jour. L'urine, d'abord très-chargée et trouble, est devenue claire et abondante dès le huitième jour, à partir duquel l'eau rougie a été donnée à discrétion.

Les seuls accidents survenus depuis l'opération ont été l'inflammation de la hernie ombilicale qui aurait pu avoir des conséquences graves si je n'étais parvenu à la juguler. Les vomissements survenus le quatrième et le cinquième jour dépendaient uniquement de la tympanite stomacale.

Depuis le huitième jour, le pouls est resté à 75, et aucun incident n'est venu troubler la guérison complète.

L'innocuité apparente de l'opération contraste d'une manière frappante avec la gravité extraordinaire des lésions produites, et dont madame V.... n'a souffert en réalité que pendant huit à dix heures.

L'énorme incision de l'abdomen, la gravité des lésions du péritoine, la double extirpation des ovaires, les conditions défavorables de la réunion, le séjour des ligatures des ovaires dans la cavité

péritonéale, etc., constituaient un ensemble de conditions tellement défavorables que pas un seul des assistants ne croyait à la possibilité, même exceptionnelle, d'une guérison. Moi-même, malgré la sécurité dans laquelle je me trouvais momentanément sur le résultat immédiat de l'opération, j'étais loin d'être rassuré sur les accidents consécutifs. Ce n'est que le lendemain que je repris courage, confiant dans la constitution robuste de l'opérée, après avoir réussi à combattre les premiers accidents et à transformer les conditions si désavantageuses de l'opération en conditions passables.

Le troisième jour, les chances de guérison étaient nombreuses; elles augmentaient le quatrième jour, malgré les vomissements qui ne m'inspiraient aucune inquiétude. Au cinquième jour, je considérais l'opérée comme étant hors de tout danger imminent, et la guérison, à moins de complication complétement imprévue, me semblait désormais assurée.

Examen de la tumeur ovarique. — La masse solide de la tumeur ovarique gauche pesait 2400 grammes. Elle était formée d'une grande loge kystique d'une capacité de 7 litres et demi et d'une infinité de petits kystes d'une grandeur variable. Ces kystes étaient d'autant plus petits que l'on se rapprochait des parties voisines du pédicule de la tumeur. Ils étaient constitués par des ovisacs. L'ensemble de la tumeur représentait exactement en grand la structure de l'ovaire normal telle qu'elle résulte des travaux de Schroen et de Phlueger, et d'après lesquels les ovules et les follicules les plus jeunes sont ceux qui se trouvent le plus rapprochés de la surface de l'organe, d'où ils vont en grossissant peu à peu vers la partie centrale. Par leur agglomération les kystes formaient une masse ovalaire de 24 centimètres de longueur, de 18 centimètres de largeur et de 15 centimètres d'épaisseur. La partie de cette masse qui proéminait dans l'intérieur de la grande loge kystique était très-irrégulière, mamelonnée, mollasse, composée de loges de 1 à 3 centimètres de diamètre, tandis que la surface extérieure était très-consistante et formée de petites loges de 1 millimètre de diamètre, tassées les unes contre les autres, polyédriques, rayonnantes vers le centre de la tumeur, où leur forme devenait de plus en plus allongée. Quelques-

unes d'entre elles avaient pris un développement plus prononcé que celles qui les entouraient, tandis que d'autres, restées petites, paraissaient avoir été arrêtées dans leur évolution. Ces loges étaient toutes constituées par une paroi fibreuse, mince, sillonnée de vaisseaux et tapissée par une couche épithéliale. Elles contenaient de l'albumine épaisse, visqueuse, incolore, à l'exception de quelques-unes des loges rapprochées de la surface interne de la grande cavité, dont le contenu était trouble, blanchâtre ou brunâtre. Le liquide extrait de la grande loge était filant et visqueux ; sa couleur était brun rougeâtre, peu foncée en couche mince. Il était constitué par de l'albumine et par les éléments du sang, mais dont les globules étaient déformés, ratatinés. Il contenait en outre des globules granulés, jaunâtres de $0^{mm},005$ à $0^{mm},030$ de diamètre.

L'ensemble de la tumeur ovarique avait 28, 24 et 22 centimètres dans ses différents diamètres. La grande loge kystique présentait comme une particularité curieuse, les traces de ruptures anciennes, cicatrisées, de sa paroi interne. Elle offrait en avant une surface losangique à bords irréguliers, parfaitement concordants, séparés par du tissu de cicatrice ancien, qui lui-même avait été le siége de ruptures plus récentes également cicatrisées. Ces ruptures ont été probablement la source du sang qui était épanché dans l'intérieur du kyste et qui avait coloré en rouge brunâtre le liquide albumineux qui s'y trouvait contenu. La trompe n'était guère hypertrophiée; l'allongement qu'elle avait subi était peu considérable.

Une grosse artère, accompagnée de veines volumineuses et d'énormes vaisseaux lymphatiques, avait été étreinte dans la ligature jetée sur les tissus du ligament large qui forment le pédicule des tumeurs ovariques.

Le pédicule du kyste ovarique gauche, serré dans une forte ligature, offrait un diamètre de 12 millimètres. Après avoir été étreint successivement par le serre-nœud, il a été réduit à 9 millimètres de diamètre.

L'ovaire droit, qui avait le volume d'un petit œuf et qui contenait plusieurs loges kystiques déjà très-prononcées, n'a pas été examiné

d'une manière détaillée. Son pédicule n'offrait après sa constriction que 4 millimètres de diamètre.

III.

Ovariotomie pratiquée le 4 décembre 1862.

Histoire de la maladie.—Madame S..., âgée de vingt et un ans, mariée depuis un an et demi, d'une constitution délicate, d'un tempérament lymphatico-nerveux, s'est aperçue depuis onze mois du développement de son ventre, qu'elle rattachait alors à un commencement de grossesse. De fait, elle était affectée d'une tumeur kystique de l'ovaire gauche, qui s'est élevée rapidement à 8 centimètres au-dessus de l'ombilic. Ce n'est que depuis un mois qu'elle a éprouvé dans le flanc gauche des douleurs abdominales consécutives à de la constipation et qui ont cessé en partie à la suite d'un purgatif. Il y a environ trois mois la tumeur était encore mobile et la paroi abdominale pouvait être déplacée dans tous les sens sur la surface de la tumeur. État général assez satisfaisant. Embonpoint ordinaire. Commencement d'anémie. Menstruation irrégulière.

Le ventre mesure 90 centimètres de circonférence au niveau de l'ombilic. Sa surface est unie; la tumeur paraît légèrement irrégulière et offre un diamètre transversal de 20 centimètres. La fluctuation n'est manifeste qu'autant que l'on applique la main tout entière sur l'un des côtés du ventre : elle est peu prononcée en avant au-dessous de l'ombilic. Le col de l'utérus est normal, mais il est très-élevé, dévié à gauche. On ne sent pas de tumeur et l'on ne perçoit pas de fluctuation dans l'excavation pelvienne. Miction normale.

Je porte le diagnostic suivant : Tumeur kystique multiloculaire, à grande loge prédominante de l'ovaire gauche, n'offrant aucune adhérence à la paroi abdominale. Adhérences probables, récentes, dans le flanc gauche. Pédicule de la tumeur long, en raison de l'élévation du col de l'utérus et de l'allongement qu'a dû subir le ligament large et la trompe. Adhérences probables dans l'excavation

par suite des troubles menstruels auxquels la malade a été souvent sujette. Liquide probablement épais, à moins que la fluctuation franche ne soit masquée par l'épaisseur des parois du kyste. L'incision abdominale, nécessaire pour l'extraction de la tumeur, ne dépassera sans doute pas l'ombilic. Les deux ovaires sont probablement malades, vu que la maladie est héréditaire : la mère de la malade est morte des suites d'un kyste ovarique au bout de huit ans de maladie, à l'âge de trente-huit ans, après soixante ponctions, ayant fourni chacune 25 litres de liquide, soit en tout 1500 litres.

En raison du développement rapide qu'a pris la tumeur dans ces derniers temps, des douleurs presque continues qu'elle occasionnait, de son état multiloculaire (1), des conditions favorables pour l'opération que présentait la malade et de son ardent désir d'être débarrassée, par l'extirpation, de sa tumeur, l'ovariotomie fut décidée quatre jours après la fin de l'une des époques menstruelles, qui dans ces derniers temps s'étaient succédé à quinze jours d'intervalle.

La veille de l'opération, la malade prit un purgatif (30 grammes d'huile de ricin, mélangés à 25 grammes de sirop tartrique, à prendre en deux fois, à une demi-heure d'intervalle, à partir de midi) et le soir 2 grammes de sous-nitrate de bismuth.

Tout fut disposé pour l'opération comme dans ma pratique précédente, et la malade, vu le froid assez rigoureux de la saison, fut couverte d'un vêtement de flanelle.

Étaient présents : MM. Hirtz, Mounier, Stoltz, Strohl et Al. Willemin. M. Elser nous a prêté son concours pour la chloroformisation.

Opération. — La malade ayant été soumise vers neuf heures du

(1) Je me décidai surtout à pratiquer tout de suite l'ovariotomie en raison de l'état multiloculaire de la tumeur et de ses adhérences qui ne devaient pas encore être très-vasculaires. Le volume d'une tumeur multiloculaire n'étant pas, en majeure partie, susceptible d'être diminué, il est nécessaire de faire une incision abdominale d'autant plus étendue que ce volume est plus considérable, tandis que l'on peut toujours, lorsqu'il n'existe pas d'adhérences, extraire une tumeur uniloculaire énorme par une petite incision.

matin à l'anesthésie complète, laquelle a été obtenue en quelques minutes, j'ai incisé la paroi abdominale dans une étendue de 8 centimètres, à 5 centimètres au-dessus de la symphyse pubienne (1). La tumeur apparut exempte d'adhérences : elle fut ponctionnée avec mon trocart, qui fonctionna d'une manière parfaite, et qui fut accroché, au moyen des deux érignes dont il est muni, au kyste, qui lui-même fut saisi par plusieurs pinces à crochets et attiré au dehors pendant qu'il se vidait. Des adhérences multipliées et très-étendues de l'épiploon et du mésentère recouvraient presque toute la surface supérieure et postérieure de la tumeur. Ces adhérences furent divisées au ras du kyste avec le bistouri. L'épiploon fut maintenu au dehors pour permettre à l'hémorrhagie dont il était le siége, de se calmer. Deux ligatures durent être appliquées : l'une sur une veine, l'autre sur une artère. La tumeur ne pouvant être extraite en entier, j'ai dû agrandir l'incision primitive jusqu'à l'ombilic, et la prolonger inférieurement jusqu'à 3 centimètres au-dessus de la symphyse pubienne, pour me donner du jour et pour me faciliter la dissection de la base de la tumeur que je sentais adhérer, par une large surface, dans l'excavation pelvienne. La tumeur put ainsi être détachée en majeure partie en arrière jusqu'à l'utérus. Là, cet organe se trouva confondu d'une manière tellement intime et indistincte avec la tumeur ovarique (2), qu'il devint matériellement impossible de la séparer. Il était allongé, aplati sur le kyste, avec la paroi duquel il faisait si bien corps, que l'on ne pouvait soupçonner sa présence que par le voisinage du col que l'on sentait à travers l'épaisseur des tissus. De plus, l'ovaire droit fut reconnu dégénéré

(1) L'épaisseur du tissu adipeux sous-cutané a été de 2 à 3 centimètres ; il ne renfermait aucun vaisseau important. Le muscle pyramidal de l'abdomen s'étendait jusqu'à l'ombilic : l'incision a été faite exactement le long de son interstice tendineux médian.

(2) Cette fusion de l'utérus avec les parois du kyste, par lequel il a été entraîné ainsi en totalité, rend compte de l'élévation considérable que présentait le col de l'utérus et de l'erreur dans laquelle j'ai été induit, ce qui m'a fait croire à un allongement prononcé du pédicule de la tumeur.

en une tumeur kystique de la grosseur d'un petit œuf. Cet ovaire était aussi confondu d'une manière très-intime au milieu d'un tissu cicatriciel très-épais, comme cartilagineux, et formait une masse commune avec le rectum, l'utérus et les parties latérales de l'excavation pelvienne.

Ayant dû renoncer à la possibilité d'extirper les ovaires isolément, je conçus l'idée d'extirper tout à la fois l'utérus et les deux ovaires. Mais je dus m'arrêter encore devant la difficulté insurmontable d'isoler suffisamment les ovaires du rectum et des organes importants des parties latérales de l'excavation, et devant l'hémorrhagie, par suite de faiblesse croissante de l'opérée dont le pouls était devenu imperceptible.

Je pris alors le parti d'embrasser, par une anse de fil de fer, la base de l'ovaire gauche et de l'étreindre fortement au moyen d'un de mes serre-nœuds (1), abandonnant à lui-même l'ovaire droit, qu'il était impossible de séparer.

La moitié supérieure de la tumeur fut ensuite réunie au moyen de trois points de suture métallique profonds, placés à 3 centimètres environ de distance les uns des autres. Quatre points de suture entortillée servirent à réunir la peau. Le kyste fut traversé par deux tiges d'acier pour le maintenir vers l'extérieur;

(1) Mes serre-nœuds fonctionnent d'après le mécanisme du serre-nœud de A. Dubois, au moyen d'une vis contenue dans une gaîne, entraînant par son mouvement de rotation l'écrou auquel se trouve fixée l'anse de fil de fer. La longueur totale de l'instrument est de $0^m,10$ à $0^m,15$. La longueur de la vis est de 6 centimètres. L'extrémité inférieure de l'instrument offre un orifice élargi transversalement pour le passage de l'anse métallique. Les bords latéraux de cet orifice sont courbes, de manière à se prêter à la courbure de l'anse du fil auquel ils servent de surface de réflexion, et pour empêcher sa section au moment de la constriction, ce qui résulte des instruments analogues dont les deux ou dont l'un des côtés de l'orifice sont parallèles à l'axe de traction. L'écrou doit jouer très-librement dans la gaîne. La vis se serre au moyen d'une clef. La largeur de l'extrémité inférieure de l'instrument est de 10, 15 et 20 millimètres.

une partie qui pendait en dehors sur l'abdomen fut excisée (1).

L'opération a duré une heure et demie et l'on a fait usage de 200 grammes de chloroforme. La perte de sang a été très-abondante.

Prescriptions : acétate de morphine, 0gr,10; acétate d'ammoniaque, 12 grammes; glace.

Suites de l'opération. — Pendant près d'une heure après l'opération, le pouls est resté filiforme, presque imperceptible. L'ivresse chloroformique s'est maintenue jusque vers onze heures, où l'opérée s'est complétement réveillée, ranimée par quelques cuillerées de vin de Malaga. Le pouls se relève peu à peu et accuse 130 pulsations environ. La douleur n'est pas bien prononcée.

A trois heures, le pouls marque 86 pulsations. La douleur a très-notablement diminué. Il s'est déclaré une petite hémorrhagie d'une trentaine de grammes de sang par la surface de section du kyste, par suite de la constriction incomplète de la ligature (2). Quelques tours de vis du serre-nœud arrêtent le suintement sanguin. Le kyste est badigeonné, à sa surface externe, jusque entre les lèvres de la plaie et à sa surface interne, avec du perchlorure de fer. Des gâteaux de charpie imbibée de sulfate de fer sont placés de chaque côté de l'incision et tout autour du kyste. A dix heures du soir le pouls est à 85. Il y a eu deux vomissements à la suite de l'ingestion de quelques cuillerées d'eau vineuse. Le kyste commence à se flétrir. Le

(1) La portion de tumeur excisée contenait un grand nombre de loges à parois épaisses, tapissées à l'intérieur par de l'épithélium pavimenteux et contenant de l'albumine incolore de consistance variable. Ces lobes avaient 2 à 6 centimètres de diamètre.

Le liquide extrait mesurait 5 litres et demi ; il était rougeâtre : par le repos il s'est séparé en deux couches. La couche supérieure, d'un jaune rougeâtre transparent, était constituée par l'albumine. La couche inférieure, d'un rouge brun foncé, formait environ le quart du liquide : elle contenait une grande quantité de globules sanguins, plus ou moins déformés, et des globules jaunes granulés.

(2) La circonférence de la ligature en masse a été primitivement de 14 centimètres : elle a été réduite progressivement à 7 centimètres et demi.

pansement avec le perchlorure et le sulfate de fer est renouvelé. La douleur a presque disparu.

Deuxième jour. — Le pouls marque 82 pulsations à huit heures du matin, 86 à midi et 84 à dix heures du soir. Le sommeil a été calme toute la nuit. La douleur a disparu. Le ventre est mou, déprimé, un peu sensible dans le flanc gauche. Le pansement au sulfate et au perchlorure de fer est renouvelé trois fois par jour. On s'oppose à toute stagnation de liquides. Un tube de caoutchouc largement fenêtré est placé dans l'angle supérieur de la partie non réunie de l'incision. On favorise l'écoulement de la sérosité péritonéale, en écartant des lèvres de l'incision le kyste, qui, vers le soir, est presque entièrement desséché dans sa partie maintenue à l'extérieur. Prescriptions, comme le premier jour. Potage à l'œuf. État excellent.

Troisième — jour. Pouls à 82, 88, 90. Nuit très-bonne. La miction s'opère d'une manière naturelle; les urines sont claires. Le kyste est en grande partie séché, mais néanmoins, dans ses parties les plus épaisses, il s'est établi une fermentation acide. L'odeur exhalée n'est pas putride. J'excise la majeure partie de la tumeur desséchée. Aération fréquente. Pansement comme les jours précédents. L'opérée ne ressent aucune douleur. Le ventre est insensible à la pression, mou, souple. Aliments : café au lait, bouillons, consommé de viande, eau rougie. Vers le soir il se manifeste quelques éructations et quelques borborygmes. On prescrit de la liqueur ammoniacale anisée. Les règles paraissent sept jours après la fin de la dernière époque menstruelle.

Quatrième — jour. Pouls à 105, 110, 115. L'opérée a dormi pendant la plus grande partie de la nuit. Le ventre reste insensible à la pression. Il s'écoule un peu de sérosité rougeâtre entre le kyste et les lèvres de la plaie. La suppuration commence à s'établir. On extrait les trois épingles supérieures de la suture entortillée. La réunion de la peau est parfaite. L'opérée est tourmentée par des éructations fréquentes : une attitude plus élevée de la poitrine procure du soulagement. La peau est enflammée autour du dernier point de suture superficielle par suite de la traction un peu forte qu'elle subit.

Cinquième jour. — Pouls à 115, 112. Nuit bonne. Suppuration assez abondante. A chaque pansement, il s'échappe du pus brunâtre, mêlé de gaz, entre les lèvres de l'incision et la tumeur mortifiée, pendant que l'on écarte cette dernière. L'odeur exhalée par la suppuration est fortement acide, infecte, mais elle ne reste pas attachée aux doigts et disparaît par le simple lavage à l'eau. On cesse l'usage du perchlorure de fer. Alimentation substantielle.

Sixième jour. — Pouls à 108, 110. La suppuration devient très-abondante. La tumeur ovarique se flétrit et se ratatine de plus en plus. L'incision offre encore 15 centimètres de longueur : elle reste entr'ouverte à sa partie inférieure dans une étendue de 8 centimètres. Des tubes de caoutchouc sont introduits dans le principal foyer de suppuration. On cesse l'usage de la glace, de l'acétate de morphine et de l'acétate d'ammoniaque. Lavement au miel.

Septième jour. — Pouls à 92, 88. Il s'échappe des parois du kyste un liquide rougeâtre, mêlé de gaz, provenant de petits kystes rompus : l'odeur en est infecte, fortement acide. Le pus s'écoule librement à travers les tubes de caoutchouc introduits sur les côtés du kyste, dans la cavité abdominale et dans l'épaisseur même du tissu cellulaire de la paroi abdominale, où il s'était développé un abcès phlegmoneux. L'état général de l'opérée est excellent.

Huitième jour. — Pouls à 86, 82. La suppuration est moins abondante.

Neuvième jour. — La sécrétion purulente est peu abondante. Extraction du serre-nœud. Une canule métallique introduite dans l'intérieur du kyste, à travers la partie centrale de la ligature, jusque dans la cavité de la partie du kyste située au-dessous de la ligature, donne issue à environ 100 grammes de liquide brunâtre, d'une odeur fortement acide, infecte, mais non putride comme celle du liquide péritonéal dans la péritonite puerpérale ou putride. Évacuation alvine liquide. Urines claires. État excellent. Pas de douleur abdominale. Ventre souple, mou, indolore à la pression. Prescription : Sous-nitrate de bismuth, 1^{gr},50.

Dixième jour. — Pouls à 75,77. J'applique une suture sèche constituée par des fils fixés sur la peau avec du collodion. Extrac-

tion de la dernière épingle de la suture entortillée. Les deux points inférieurs de la suture profonde sont resserrés. Le pansement au sulfate de fer est supprimé. La suppuration est peu abondante.

Onzième jour. — Pouls à 80, à 88. Nuit agitée. Trois selles diarrhéiques : l'opérée a été incommodée par l'odeur désagréable dégagée par le liquide séro-purulent noirâtre, abondant, qui imbibe rapidement la charpie et les compresses. Le pansement au sulfate de fer est repris. La partie de la tumeur comprise entre les lèvres de la plaie est considérablement réduite. Les points de suture profonde sont resserrés successivement. L'incision est réduite à 15 centimètres de longueur. La partie supérieure est réunie d'une manière immédiate dans la moitié de cette étendue. La partie inférieure est maintenue libre et entr'ouverte par des tubes de caoutchouc introduits profondément à côté de la partie mortifiée du kyste. Sous-nitrate de bismuth, 3 grammes. Régime fortifiant. Vin.

Douzième jour. — Les pansements, renouvelés cinq fois par jour, et les lotions de sulfate de fer ont produit un bon effet. L'opérée a passé une bonne nuit. Je remplace le sulfate de fer par le sulfite de soude (sulfite de soude, 10 grammes ; eau, 100 grammes). Je prescris en outre une potion contenant 6 grammes de sulfate de magnésie édulcorée avec du sirop de menthe. Sous-nitrate de bismuth, 2gr,50.

Treizième jour. — Pouls à 78. La sécrétion séro-purulente est assez abondante : toute la portion de tumeur comprise entre les lèvres de la plaie a disparu. La plaie est maintenue béante au moyen de tubes de caoutchouc et de charpie imbibée de sulfite de soude. La dose de sous-nitrate de bismuth est élevée à 5 grammes. J'extrais le fil du point de suture le plus élevé.

Quatorzième jour. — Nuit bonne. La diarrhée diminue en même temps que la fétidité de la sécrétion séro-purulente et noirâtre des parties profondes de la plaie. Vin de Bordeaux à discrétion. Alimentation substantielle. Six grammes de sous-nitrate de bismuth.

Quinzième jour. — Pouls à 74. La suppuration est presque blanche. Il ne reste de la base du kyste que quelques lambeaux de

consistance cartilagineuse. La diarrhée a cessé. J'enlève le point de suture moyen.

Seizième jour. — La suppuration est blanche. État général excellent.

Dix-huitième jour. — Extraction du fil métallique du dernier point de suture profonde.

Vingtième jour. — Bourgeonnement prononcé des parois de la cavité suppurante. Des applications répétées de perchlorure de fer servent à détruire des parties restantes du kyste de la grosseur d'un œuf : elles n'occasionnent pas de douleur. L'opérée commence à se lever. Les forces reviennent de jour en jour.

Trente-sixième jour. — La sécrétion séro-purulente est très-abondante. Elle est de 180 grammes par vingt-quatre heures. Néanmoins, l'opérée reprend des forces et de l'embonpoint de jour en jour. Il existe encore au fond de la plaie, toujours maintenue largement entr'ouverte au moyen de tubes de caoutchouc, plusieurs noyaux durs, blancs, comme cartilagineux, qui ne se recouvrent pas de bourgeons charnus. Une solution d'iode (iode, 5 grammes ; iodure de potassium, 5 grammes ; eau, 100 grammes) est projetée par l'intermédiaire d'une sonde de gomme au fond de la cavité suppurante. Cette opération n'occasionne pas de douleur prononcée.

Les injections iodées sont renouvelées à quelques jours d'intervalle. La suppuration diminue progressivement. La cavité suppurante se rétrécit sous l'influence de la rétraction rapide et énergique des tissus provoquée par l'iode.

Vers la fin du mois il existait encore une fistule très-étroite, de 6 centimètres de profondeur, toujours entretenue par un tube de caoutchouc. La fistule ne dépasse guère de plus de 2 centimètres environ de profondeur la paroi abdominale.

A l'exploration de la cavité pelvienne on ne découvre pas de tumeur appréciable. La suppuration est insignifiante.

Remarques. — La douleur consécutive à l'opération a duré douze à quinze heures environ. Toute douleur ayant disparu depuis, madame S... ne cessait de répéter qu'elle se laisserait volontiers opé-

rer de nouveau s'il fallait être encore débarrassée des douleurs presque continues qu'elle ressentait antérieurement.

Il s'est déclaré une hémorrhagie le premier jour, par suite de la constriction incomplète exercée sur la base de la tumeur.

Deux vessies remplies de glace ont été disposées de chaque côté de l'incision pendant six jours.

Le kyste, maintenu entre les lèvres de la plaie au moyen des deux tiges d'acier qui le traversaient, a été imbibé, dès le premier jour, de perchlorure de fer aussi profondément qu'il a été possible : il s'est flétri et desséché en grande partie du premier au troisième jour. Sa base est devenue le siége d'une fermentation acide. La sérosité qui s'en écoulait en abondance, exhalait une odeur infecte qui a été combattue avec succès par des lotions de sulfate de fer. Cette odeur ne restait pas attachée aux doigts et disparaissait par le simple lavage à l'eau. L'usage du sulfate de fer ayant été discontinué le dixième jour, l'odeur est devenue aussitôt très-infecte et a fortement incommodé l'opérée, dont la diarrhée s'est aggravée. Cette diarrhée a duré du neuvième au quinzième jour, jusqu'au moment où la suppuration est devenue blanche et a perdu son odeur infecte. La diarrhée a été combattue par du sous-nitrate de bismuth, par une aération fréquente et par un régime tonique et fortifiant. Lorsque les phénomènes inflammatoires furent complétement calmés par le sulfate de fer, employé en lotions sur la surface du ventre et sur la plaie, pendant onze jours, on a fait usage de sulfite de soude comme agent désinfectant et antiputride. On en imbibait la charpie et on l'injectait dans la cavité suppurante. A partir du vingt-cinquième jour on a fait, deux fois par jour, un pansement simple avec de la charpie et des compresses. Des tubes de caoutchouc, criblés de trous latéralement, maintenaient la partie non réunie de la plaie béante et s'opposaient à toute stagnation de liquides.

Pendant six jours l'opérée a pris chaque jour une potion renfermant 10 centigrammes d'acétate de morphine et 12 grammes d'acétate d'ammoniaque; elle a fait une consommation abondante de glace pour calmer la soif. En raison de sa constitution délicate et de la perte de sang éprouvée pendant l'opération, l'opérée a été nourrie

dès le deuxième jour avec du potage, du lait, des œufs, du bouillon, des consommés de viande, du vin. La quantité de nourriture a été augmentée rapidement et l'alimentation est devenue substantielle dès le cinquième jour, et à discrétion.

Lorsque la diarrhée, occasionnée par l'odeur infecte exhalée par le kyste putréfié, devint très-abondante, et que l'on dut redouter une intoxication septique de l'économie, je prescrivis une potion contenant 6 grammes de sulfite de magnésie, sel qui a été recommandé par le docteur Polli dans les maladies dues à un ferment morbide, dans la septicohémie et dans la pyohémie. Loin de procurer une amélioration, ce sel a augmenté au contraire les troubles digestifs, ce qui ne permit point d'en continuer l'usage.

Il ne s'est pas manifesté de vomissements consécutifs aux inhalations du chloroforme. Deux vomissements sont survenus vers le soir du premier jour à la suite de l'ingestion d'un peu d'eau vineuse.

L'incision abdominale, étendue de l'ombilic au pubis, a présenté de grandes difficultés pour la réunion, en raison du peu de distension de l'abdomen, de l'épaisseur de la paroi du ventre et de la masse considérable du kyste, attiré et maintenu par sa partie moyenne à l'extrémité inférieure de la plaie. Cette masse avait 6 centimètres de diamètre transversal et 7 à 8 centimètres de diamètre longitudinal. Les points de suture inférieurs subissaient un fort tiraillement, la peau s'est enflammée et s'est ulcérée sur leur trajet dans une étendue de 2 centimètres, et on a dû les resserrer progressivement. L'inflammation a été combattue activement avec les lotions de sulfate de fer.

En raison du tempérament lymphatique, la réunion immédiate ne s'est pas produite d'une manière parfaite : l'incision a suppuré dans presque toute son étendue; mais comme les lèvres de la plaie sont restées maintenues affrontées exactement, la cicatrisation a néanmoins été complète vers le huitième jour. Les épingles des trois points supérieurs de la suture entortillée ont été extraites le quatrième jour. La dernière épingle est restée en place jusqu'au dixième jour. Les fils de fer des points de suture profonde ont été enlevés, le premier le treizième jour, le deuxième le quinzième, et le dernier le

dix-huitième jour. Dès le dixième jour une suture sèche, constituée par des fils attachés à la paroi abdominale avec du collodion, a été établie pour obtenir un relâchement de la partie moyenne de l'abdomen et diminuer la traction exercée sur les fils de la suture profonde.

Le serre-nœud est resté en place pendant huit jours : il a été resserré peu à peu les quatre premiers jours : il ne plongeait qu'à une profondeur de 2 centimètres et demi dans la cavité péritonéale. Le kyste s'est mortifié presque en entier au-dessous de l'anse de fil de fer qui portait sur le point d'entrée des vaisseaux ovariques dans la tumeur : il n'est resté de cette dernière qu'une masse du volume d'un œuf, formée par ce tissu épais, de consistance cartilagineuse, qui recouvrait la base du kyste et qui se fusionnait avec les organes voisins. Ce tissu a été détruit en majeure partie par des applications répétées de perchlorure de fer. Ce tissu a été complétement rebelle à se recouvrir de granulations charnues : il s'est mortifié peu à peu et s'est détaché par petits lambeaux : les parties restantes ont dû être mortifiées profondément par des lotions répétées d'une solution d'iode. Sous l'influence de l'iode, les bourgeons charnus de la cavité suppurante, formée en avant par la paroi abdominale, en haut et en arrière par l'épiploon et par des anses intestinales, en dedans par une anse d'intestin grêle et par l'utérus, se sont fortement rétractés. La sécrétion séro-purulente, très-abondante jusqu'alors (180 grammes par jour), est devenue très-épaisse et a diminué rapidement. Le 30 janvier, la quantité du pus sécrété n'était plus que de 30 à 35 grammes, et il ne restait plus qu'une fistule étroite ayant encore 6 centimètres de profondeur. L'écoulement libre des liquides restait maintenu par un tube de caoutchouc. D'ailleurs, on ne sentait plus de trace appréciable de tumeur dans l'excavation pelvienne. Le 15 mars la fistule persistait encore, mais la suppuration était presque tarie.

L'incision, étendue de l'ombilic à 3 centimètres au-dessus de la symphyse pubienne, mesurait encore 18 centimètres de longueur le deuxième jour; le quinzième jour, elle était réduite à 14 centimètres. Le cinquantième jour, la cicatrice, fortement revenue sur elle-même, avait 8 centimètres de longueur.

Le pouls a présenté les variations suivantes :

Le premier jour, 130, 86, 85 pulsations.

Le deuxième jour, 82, 86, 84 pulsations.

Le troisième jour, 82, 88, 90 pulsations.

Le quatrième jour, 105, 110, 115 pulsations. (Suppuration, inflammation du pourtour des points de suture.)

Le cinquième jour, 115, 112 pulsations.

Le sixième jour, 108, 110 pulsations. (Ouverture d'un abcès phlegmoneux développé autour du dernier point de suture entortillée.)

Le septième jour, 92, 88 pulsations.

Le huitième jour, 86, 88 pulsations.

Le neuvième jour, 77 pulsations.

Le dixième jour, 75, 77 pulsations. (Le pansement au sulfate de fer est discontinué. L'odeur exhalée par la suppuration devient très-infecte.)

Le onzième jour, 80, 88 pulsations. (Diarrhée abondante. Le pansement au sulfate de fer est repris.)

Le douzième jour, 78 pulsations.

Le quinzième jour, 74 pulsations.

Le quarantième jour, 72 pulsations.

L'opération a été pratiquée quatre jours après la fin du flux menstruel. Les règles ont reparu à la fin du troisième jour, sans avoir une action marquée sur la marche de la guérison. Elles ont paru depuis le 18 février.

Madame S... a pris de l'embonpoint. Il s'est écoulé une année et demie depuis qu'elle a été opérée et elle se trouve dans l'état le plus satisfaisant. L'ovaire gauche n'a pas augmenté de volume d'une manière appréciable.

IV.

Ovariotomie pratiquée le 20 décembre 1862.

Histoire de la maladie. — Mademoiselle E. J..., de Xermaménil (Meurthe), âgée de vingt-trois ans, d'une bonne constitution, d'un

tempérament lymphatico-nerveux, pâle, amaigrie, est affectée depuis six ans d'un kyste de l'ovaire. A son début, ce kyste a eu un développement assez lent. La malade a toujours joui auparavant d'une bonne santé, et malgré l'existence de la tumeur ovarique, à l'exception de la menstruation qui est irrégulière, les diverses fonctions de l'économie ont continué à s'exercer normalement.

Le kyste a été ponctionné cinq fois à des intervalles de plus en plus rapprochés. La première ponction eut lieu au mois de mai 1859, un peu plus de deux ans après l'époque où la tumeur a attiré l'attention de la malade; la deuxième ponction eut lieu en juillet 1860, quatorze mois après la première; la troisième en juillet 1861, un an après la deuxième; la quatrième en mai 1862, environ neuf mois après la troisième; la cinquième ponction eut lieu après un intervalle de quatre mois, le 4 septembre. A chaque ponction il s'écoulait 11 à 12 litres d'un liquide rouge brunâtre. Trois mois après la dernière ponction, la tumeur avait de nouveau repris son volume extrême et il devenait urgent de pratiquer une nouvelle ponction.

La malade désirant être débarrassée d'une manière radicale de sa tumeur par l'ovariotomie, dont elle n'ignorait pas du reste les dangers, était toute décidée et pleine de confiance. Comme la distension de l'abdomen était extrême et que l'opération ne pouvait avoir lieu que le 20 décembre, il était devenu nécessaire de pratiquer une ponction (1) le 9 du même mois.

Le ventre mesure $1^{m},06$ de circonférence. La fluctuation est très-manifeste. Il n'y a pas d'ascite. La tumeur ovarique présente un étranglement transversal dans la région épigastrique, qu'elle remplit en entier, à l'exception d'un petit espace triangulaire de 6 à 7 centimètres de côté, où la percussion accuse de la sonorité. Dans toute cette partie supérieure de la tumeur, la fluctuation est très-circon-

(1) Cette ponction, au reste, a été faite autant pour soulager la malade que pour chercher à reconnaître s'il existait des adhérences à la partie supérieure de la tumeur, où celle-ci, formée de loges multiples, se trouvait en rapport avec le foie, le diaphragme, l'estomac, etc.

scrite en quelques points, ou fait complétement défaut ; sa surface est irrégulièrement mamelonnée. La peau ne présente aucune mobilité dans la région ombilicale, dans un rayon de 8 centimètres environ. Tout autour de cet espace, la paroi abdominale est mobile sur la tumeur. Le col de l'utérus est dévié en avant et à droite, où son orifice est dirigé. Il est assez facile de l'explorer avec le doigt. L'utérus n'étant pas très-élevé, le ligament large ne doit pas être fortement allongé, et partant, le pédicule de la tumeur ne doit pas avoir une grande longueur. Il est aisé de percevoir la fluctuation pendant que l'on pratique le toucher vaginal : on doit conclure de là, qu'il n'existe pas de tumeur multiloculaire dans l'excavation pelvienne, qui du reste est parfaitement libre. D'ailleurs, le besoin d'uriner n'est pas plus fréquent qu'à l'ordinaire et la constipation n'est pas habituelle.

La ponction eut lieu le 9 décembre : elle donna issue à 11 litres et demi de liquide rouge brun. La tumeur multiloculaire, qui occupait la région épigastrique et qui avait un diamètre de 22 centimètres environ, descendit en entier dans la partie sous-ombilicale du ventre : le kyste ne présentait aucune adhérence dans sa partie supérieure. Dans la supposition que le volume de la tumeur multiloculaire sera irréductible, le kyste pourra être extrait par une incision qui ne devra guère dépasser l'ombilic, à moins toutefois que les adhérences ombilicales ne forcent de la prolonger au delà. En explorant la région hypogastrique, il était possible d'y constater l'absence de toute tumeur fixe, à l'exception d'un cordon épais, qui était dirigé vers la droite de l'excavation pelvienne et qui était formé par la poche de la grande loge kystique revenue sur elle-même. Les adhérences ombilicales ne pouvaient plus être constatées.

Je portai le diagnostic suivant : mademoiselle J... est affectée d'une tumeur kystique multiloculaire de l'ovaire droit, à grande cavité prédominante. La partie supérieure de la tumeur, qui est multiloculaire et qui occupait la région épigastrique, n'offre probablement aucune adhérence intestinale ou épiploïque. En avant, le kyste est fortement adhérent au voisinage de l'ombilic, dans une étendue de 15 centimètres environ. Le ligament large (pédicule de la tumeur)

est médiocrement allongé. L'incision abdominale nécessaire pour l'extraction du kyste ne dépassera pas l'ombilic, si toutefois les adhérences qui existent dans son voisinage ne forcent pas de prolonger cette incision. Comme il sera toujours impossible de reconnaître, même de présumer l'existence d'adhérences à la partie postérieure et à la partie pelvienne des kystes de l'ovaire, on doit toujours s'attendre à y rencontrer des connexions pathologiques avec l'épiploon, l'intestin ou les parties renfermées dans l'excavation pelvienne.

L'extirpation de la tumeur ovarique fut fixée au 20 décembre.

La veille de l'opération, la malade, jusque-là soumise à un régime fortifiant, prit un purgatif (35 grammes d'huile de ricin) et 2 grammes de sous-nitrate de bismuth.

L'opération eut lieu en présence de MM. les professeurs L. Coze, Lereboullet, Sédillot et Stoltz, de M. Hecht, agrégé, et de MM. les docteurs T. Saucerotte et Simon (de Lunéville).

Les notes prises par M. Evrard ont servi à la rédaction de la relation suivante.

Opération. — Le 20 décembre, à huit heures et demie du matin, la patiente fut chloroformisée par M. Elser. L'insensibilité étant devenue complète en quelques minutes, M. Kœberlé procéda à l'opération. Une incision fut faite sur la ligne médiane de l'abdomen, depuis 3 centimètres au-dessus de la symphyse pubienne jusqu'à l'ombilic. Quatre ligatures d'artères durent être faites dans ce premier temps de l'opération, dans le panicule graisseux sous-dermique, qui ne formait qu'une couche de 1 et demi à 2 centimètres d'épaisseur. Le péritoine fut incisé sur une sonde cannelée, et l'on vit apparaître la tumeur entre les lèvres de la plaie. Elle fut reconnue exempte d'adhérences vers la partie inférieure de l'incision, tandis que vers l'ombilic, elle présentait avec la paroi abdominale des adhérences très-intimes, qui furent disséquées suffisamment pour permettre à la tumeur de saillir entre les lèvres de la plaie. Depuis la dernière ponction, une assez grande quantité de liquide s'était accumulée dans l'intérieur du kyste. Ce liquide fut évacué au moyen du trocart spécial de l'opérateur, La tumeur, saisie avec des pinces à crochets, fut

attirée quelque peu au dehors : en même temps, le trocart fut lui-même accroché au kyste au moyen des deux crochets dont il est muni, et fut dès lors abandonné à lui-même. Il existait à la région ombilicale des adhérences étendues, très-intimes, dans un rayon de 6 à 8 centimètres autour de l'ombilic. Ces adhérences furent disséquées avec précaution. Pour donner du jour et de l'espace, l'incision fut prolongée à 7 centimètres au-dessus de l'ombilic, ce qui lui donna une longueur d'environ 25 centimètres. Quelques adhérences lâches existaient encore autour des adhérences intimes : elles furent toutes coupées au ras de la tumeur ovarique. A mesure que la dissection s'opérait, la tumeur était attirée peu à peu au dehors. En même temps, M. le professeur L. Coze exerçait une compression méthodique sur les parois abdominales, afin de maintenir les intestins et d'éviter l'entrée de l'air au delà des parties mises à découvert. Comme il n'y avait pas d'adhérences à l'intestin, à l'épiploon et aux organes pelviens, la tumeur tout entière, en masse, put être extraite avec la plus grande facilité. Le pédicule, formé par le ligament large, par la trompe et par les vaisseaux ovariques du côté droit, était très-grêle. La veine principale qu'il renfermait avait la grosseur d'un doigt, et l'artère avait le calibre de l'artère humérale. On entoura le pédicule d'une ligature de fil de soie, en ayant soin de le conserver tout entier, car il n'avait pas plus de 4 centimètres de longueur. L'anse de la ligature qui a servi à l'étreindre n'avait pas plus de 7 millimètres de diamètre. Pour laisser toute la longueur possible au pédicule, un moignon fut taillé aux dépens du kyste, qui fut ensuite séparé du pédicule par le bistouri. Pour prévenir l'épanchement de liquide kystique au moment de la section, on avait eu soin de placer une seconde ligature au-dessus de la première, sur le kyste même. L'ovaire du côté gauche fut examiné et trouvé parfaitement sain : il était plutôt atrophié qu'augmenté de volume.

Le sang épanché dans l'abdomen fut ensuite épongé minutieusement. L'opérateur se contentait d'exprimer les éponges préparées exprès, sans jamais les laver dans l'eau.

Quand on refoulait les viscères avec le dos de la main, la paume tournée en haut et en avant, le liquide épanché venait surnager, et

l'on pouvait alors l'éponger contre les doigts sans craindre d'irriter le péritoine par des frottements trop réitérés. Les parois abdominales furent examinées avec soin. Il s'était produit une hémorrhagie capillaire sur la surface de section des adhérences ombilicales. Les vaisseaux qui donnaient du sang en quantité notable furent liés; d'autres furent touchés directement avec un peu de perchlorure de fer. Le même agent fut ensuite porté sur les parties étranglées par les ligatures. Ces parties essuyées soigneusement ont été ainsi rendues momentanément imputrescibles. On fit de la sorte sept ligatures, et pour chacune on noua les fils à 8 centimètres au delà du point lié, afin de pouvoir toujours reconnaître plus tard la profondeur à laquelle les ligatures étaient plongées.

Après qu'on se fut bien assuré qu'il n'y avait plus de liquide épanché et que toute hémorrhagie avait cessé, on expulsa les bulles d'air qui avaient pénétré sous l'épiploon, et l'on procéda à la réunion des lèvres de la plaie. L'opérateur appliqua d'abord trois sutures métalliques profondes, à partir de 4 à 7 centimètres des bords de la plaie, en ayant soin de ne pas comprendre le péritoine : ces sutures ne traversaient les aponévroses abdominales qu'à partir de 2 centimètres des bords de l'incision : elles furent enchevillées sur des bouts de sonde élastique et serrées convenablement. La réunion des parties superficielles de l'incision fut complétée au moyen de six points de suture entortillée, entre lesquels passaient, à divers endroits, les fils des ligatures. Le pédicule avait été attiré et maintenu dans l'angle inférieur de l'incision. Il fut saisi et étranglé au moyen d'un constricteur spécial (1) et traversé au-dessus par une tige d'acier. En raison

(1) Le constricteur circulaire de l'opérateur, fabriqué par M. Elser, se compose de deux branches séparées, articulées à la manière d'un forceps. Les manches de l'instrument sont serrés par la pression des doigts et sont ensuite fixés par une vis transversale. Chaque manche de l'instrument se termine par une lame courbe, étroite, dont l'extrémité offre une courbure exactement concentrique à l'articulation, et qui se superpose sur la lame opposée. Les deux lames chevauchent l'une sur l'autre, à la manière de ciseaux, en exerçant une constriction très-régulière, grâce à l'espace de forme circulaire qu'elles interceptent par

de son peu de longueur, il déprimait notablement la paroi abdominale sans toutefois subir une traction exagérée.

L'abdomen fut recouvert d'une simple compresse, puis d'un drap plié en plusieurs doubles, sur lequel furent ensuite placées deux vessies de caoutchouc contenant de la glace et enveloppées dans un carré de taffetas ciré.

L'opération dura une heure et demie. Les soins de l'hémostase et du nettoyage de la cavité abdominale ont absorbé la majeure partie de ce temps. La quantité de sang perdu, intégralement recueillie par la même éponge, a été de 320 grammes. On a fait usage de 225 grammes de chloroforme. L'anesthésie a été maintenue d'une manière complète pendant toute la durée de l'opération.

Après l'opération le pouls marque 72 pulsations. L'opérée est réconfortée par un peu de vin sucré. Elle reste très-abattue toute la journée et se plaint très-vivement de coliques et de douleurs de reins. Vers le soir surviennent des nausées qui sont suivies de deux vomissements glaireux après l'ingestion d'un peu de vin sucré. Le pouls marque 76 pulsations à trois heures, et 74 pulsations à dix heures du soir. Il ne se produit aucun symptôme d'irritation péritonéale. Dans le courant de la journée, ainsi que les jours suivants, l'opérée prend une potion contenant 10 centigrammes d'acétate de morphine, 12 grammes d'acétate d'ammoniaque, 25 grammes de sirop de fleur d'oranger et 100 grammes d'eau. Glace pour boisson. Diète. Dès cinq heures du soir l'abdomen est recouvert de compresses imbibées d'une solution de 10 grammes de sulfate de fer pour 100 grammes d'eau. La partie libre du pédicule est imprégnée de perchlorure de fer.

leur concavité, jusque vers le moment de leur rapprochement complet. A chaque lame courbe est annexé un anneau métallique mobile, destiné à s'appliquer sur la paroi abdominale et à empêcher l'instrument d'être entraîné par le pédicule ovarique. La concavité de chacune des deux lames courbes présente un bord mousse. Le constricteur circulaire peut être enlevé très-facilement, grâce à la manière dont ses branches se désarticulent. Le peu de largeur des lames constringentes permet de tenir la plaie très-propre.

Deuxième jour. — Pouls à 74, 76. La douleur a complétement disparu pendant la nuit. État excellent. Le pédicule est complétement sec. Le ventre est souple, mou, indolore à la pression. Miction normale.

Troisième jour. — Pouls à 72, 83, 76. A partir de trois heures du soir surviennent plusieurs vomissements bilieux, provoqués par la présence de gaz dans l'estomac. Ces vomissements ne cèdent ni à la glace, ni à la position relevée de la poitrine, ni à la liqueur ammoniacale anisée ; ils cessent par l'usage de l'éther pris à l'intérieur par demi-cuillerée à café, mêlé à un peu d'eau sucrée, de quart d'heure en quart d'heure. Ténesme vésical et contraction spasmodique du sphincter anal. Le cathétérisme de l'urèthre fournit une urine claire et limpide comme les jours précédents. La dilatation artificielle de l'anus procure un soulagement immédiat. Extraction d'une épingle. Des compresses graduées, destinées à déprimer l'abdomen, sont disposées de chaque côté du pédicule.

Quatrième jour. — Pouls à 74. L'opérée a encore eu un vomissement à deux heures du matin. Elle dort tranquillement le reste de la nuit. Miction normale. L'intestin est vide de gaz et de liquide. Suppuration insignifiante. La glace est supprimée, de même que la potion d'acétate de morphine et d'ammoniaque. Le constricteur est enlevé. Extraction d'une épingle. Pansement partiel avec du sulfate de fer. Bouillons, potage.

Cinquième jour. — Pouls à 72, 68. Il n'existe que des traces de suppuration le long des fils des ligatures. Extraction d'une épingle. État excellent. Café au lait, potage, poulet, vin.

Sixième jour. — Pouls à 66. Extraction des épingles des derniers points de suture entortillée. Pansement au sulfate de fer. Alimentation *ad libitum.*

Septième jour. — Pouls à 72, 77. Il survient des coliques venteuses dans le courant de la nuit : la circulation des gaz est un peu gênée par le bandage de corps et les compresses graduées qu'il sert à maintenir. Lavement. Éther par demi-cuillerée à café de demi-heure en demi-heure. La cicatrice de l'incision abdominale est réduite à 17 centimètres de longueur. Chute de l'un des fils des ligatures.

Huitième jour. — Pouls à 77, 78. Extraction des fils métalliques des points de suture profonde. Un abcès s'est développé sur le trajet du dernier de ces fils ; on y introduit un tube à drainage. La suture métallique est remplacée par cinq séries de cordons fixés sur la paroi abdominale avec du collodion. Réunion parfaite.

Neuvième jour. — Pouls à 77. Quelques coliques venteuses se manifestent de nouveau. Lavement. Les téguments de l'abdomen sont un peu sensibles et empâtés au-dessus de l'aine gauche.

Dixième jour. — Pouls à 80, 85, 105. L'aine est devenue plus sensible : on y sent un noyau dur, superficiel, qui est le siége de douleurs pulsatives : il s'est de nouveau développé un abcès sur le trajet du troisième point de suture profonde, malgré le tube de caoutchouc. Une forte dilatation du trajet fistuleux amène un écoulement de pus. Un tube de caoutchouc est introduit profondément dans le trajet fistuleux. Le pédicule ne tient presque plus. Inappétence.

Onzième jour. — Pouls à 78, 74. Le pédicule s'est détaché nettement. L'écoulement du pus s'est établi par le tube de caoutchouc : il s'en est écoulé environ 20 grammes de pus épais et crémeux. L'appétit est revenu. — État excellent. La paroi abdominale présente, au niveau du point où se trouve fixé le pédicule, un cul-de-sac infundibuliforme, de 3 centimètres et demi environ de profondeur au-dessous de la surface du ventre. On supprime les compresses graduées, qui occasionnent des coliques venteuses en gênant la circulation des gaz intestinaux.

Douzième jour. — Nuit tranquille, très-calme. État excellent. Le matin, vers dix heures, l'opérée, qui reposait tranquillement dans son lit, s'aperçoit qu'il s'écoule du sang de dessous le bandage de corps. La révérende sœur Morande, supérieure de Sainte-Barbe, aidée de la révérende sœur Aloïse, appliquent tout de suite de l'eau de Pagliari. L'hémorrhagie cesse un moment pour se reproduire de nouveau, malgré la compression méthodique que je viens exercer avec les mains et malgré les éponges trempées dans l'eau glacée que l'on applique sur le ventre. Le perchlorure de fer, que je tente de substituer à l'eau de Pagliari, ne fait qu'activer l'hémorrhagie. Dans

l'impossibilité où je me trouvais de saisir le vaisseau (l'artère ovarique) qui fournissait le sang, j'opère un tamponnement méthodique dans l'espace infundibuliforme de l'extrémité inférieure de la cicatrice par où s'opérait l'hémorrhagie, au moyen de charpie imbibée d'eau de Pagliari et de compresses superposées, maintenues par un bandage de corps serré. Un poids de 1 kilogramme est ensuite placé sur cet appareil pour opérer une pression continue, et deux vessies renfermant de la glace sont placées sur l'abdomen. Dans le courant de la journée l'hémorrhagie se reproduisit néanmoins en quantité peu abondante, à cinq ou six reprises, mais elle s'arrêta définitivement à partir de dix heures du soir. La perte de sang peut être évaluée à 500 grammes environ. Le pouls n'a pas faibli trop sensiblement : il est encore développé et marque 73 pulsations. Dès le matin l'hémorrhagie s'était faite en même temps à l'intérieur : on sentait de chaque côté, au-dessus de l'aine, une tuméfaction produite par des caillots internes.

Treizième jour. — Pouls à 80. L'hémorrhagie ne s'est pas reproduite, mais la circulation des gaz intestinaux est très-gênée par la compression du ventre, et probablement aussi par les caillots internes. L'opérée éprouve des coliques venteuses. Vers le soir le pouls s'accélère : il atteint 100 pulsations. Diète. Glace. Infusion de 1 gramme de digitale.

Quatorzième jour. — Vers deux heures du matin, une nouvelle hémorrhagie de 30 grammes environ de sang se déclare ; elle cesse presque aussitôt. De neuf à dix heures du matin l'hémorrhagie se reproduit à deux reprises. La perte de sang peut être évaluée de 150 à 200 grammes. Le pouls est très-faible, fréquent, à 125 pulsations. L'opérée est pleine d'anxiété. Les pièces du pansement, imbibées de sang, exhalent une odeur ammoniacale prononcée. Le ventre est sensible de chaque côté au-dessus de l'aine. Il est urgent de prendre un parti décisif. L'opérée, que l'on pouvait en quelque sorte considérer comme étant complétement guérie dès le douzième jour, succombera en peu de temps à la péritonite imminente et à l'hémorrhagie. Dans ces graves circonstances, je voulus avoir recours aux bons conseils de mon honoré maître, le professeur Sédillot, que des

occupations pressantes empêchaient malheureusement de venir tout de suite auprès de la patiente. Comme il y avait urgence de faire cesser au plus tôt l'hémorrhagie, je pris sur moi seul d'exécuter la détermination bien arrêtée de tarir à tout prix la source de l'hémorrhagie. M. Elser, notre habile fabricant d'instruments, dont je connaissais bien le sang-froid, ayant bien voulu me seconder, j'ai défait rapidement, avec précaution, l'appareil du pansement. La partie inférieure, infundibuliforme de la cicatrice, renfermait un caillot du milieu duquel venait sourdre le sang artériel. J'y introduisis les doigts de mes deux mains écartées avec effort, et je déchirai violemment la cicatrice, de manière à obtenir une ouverture de 10 centimètres environ. Opérant brusquement alors, au moyen de la main gauche, une violente compression, très-douloureusement ressentie par la patiente sur le trajet de l'artère ovarique, j'introduisis deux doigts de ma main droite dans la cavité péritonéale, dont je retirai deux caillots volumineux et des détritus de caillots. J'arrachai en même temps le pédicule de la paroi abdominale, à laquelle il se trouvait encore en partie fixé. Après avoir détergé la plaie que M. Elser maintenait béante, j'ai saisi en travers, dans la profondeur, avec une pince à pansement, l'artère ovarique, dont le sang jaillissait en abondance dès que l'on cessait d'exercer une forte compression. Une douleur très-vive occasionnée par le pincement de quelques filets nerveux de l'ovaire, survint par suite du rapprochement des branches de la pince, que je portai à ses dernières limites, pour produire une mortification immédiate des tissus saisis. La douleur cessa aussitôt, en même temps que l'hémorrhagie. Les anses intestinales voisines furent nettoyées de quelques caillots qui les recouvraient encore. L'un d'eux, assez volumineux, s'étendait au-dessus de l'aine droite vers la crête iliaque : je ne tentai nullement de l'extraire, craignant de produire un décollement étendu des anses intestinales agglutinées entre elles par des adhérences récentes, que je me gardai bien d'intéresser au delà du foyer principal de l'hémorrhagie. Je laissai ensuite la plaie revenir sur elle-même, la pince plongeant librement dans la cavité abdominale, entre des anses d'intestin grêle, à une profondeur de 6 centimètres. La surface de la partie déchirée de l'ancienne incision, qui

était cicatrisée de la manière la plus parfaite, dans toute son épaisseur, fut couverte d'une légère couche de perchlorure de fer pour s'opposer à la réunion et pour laisser un large espace à l'écoulement de la sérosité d'odeur ammoniacale qui venait affluer au fond de la plaie. Du reste, les tissus violemment écartés de la paroi abdominale ne tardèrent pas à revenir rapidement sur eux-mêmes, et vers la fin de la journée, la plaie n'offrait plus que 6 centimètres de longueur. L'opérée, que je ne voulus pas chloroformiser, à cause de sa faiblesse et pour éviter les vomissements consécutifs qui auraient pu se produire, a supporté très-courageusement les divers temps de l'opération, qui n'a duré du reste que quelques minutes, et qui n'a occasionné qu'une perte de 100 grammes de sang environ. M. le professeur Sédillot, survenu une demi-heure après que l'hémorrhagie a été arrêtée, a pu constater le résultat de l'opération. Une abondante quantité de sérosité ne cessa de s'amasser au fond de la plaie pendant plusieurs heures : la sérosité provenant des caillots restants dans la cavité abdominale, affluait naturellement dans la plaie, sous l'influence de la compression exercée sur l'abdomen, au dessus et de chaque côté de cette dernière, au moyen de deux vessies de caoutchouc, renfermant chacune environ 700 grammes d'eau, et retenues en place au moyen de linges fixés à la chemise de l'opérée.

Dès que le suintement de sérosité se fut ralenti, j'introduisis dans la plaie quelques bourdonnets de charpie imbibés de sulfate de fer, disposés de manière à laisser un écoulement complétement libre aux liquides, et renouvelés plusieurs fois. Vers le soir le ventre était encore sensible au pourtour de la plaie. Le pouls, à 120 pulsations, s'était sensiblement relevé sous l'influence de petites doses souvent renouvelées de vin de Malaga, de bouillon et de potage.

Quinzième jour. — Pouls à 98, 95. L'exsudation séro-sanguinolente a été assez abondante pendant la nuit. L'opérée a dormi pendant plusieurs heures. Le ventre n'est plus sensible que dans une étendue de 4 centimètres des deux côtés de la plaie. L'odeur ammoniacale de la sanie est en majeure partie neutralisée par le sulfate de fer. Vin de Malaga, 200 grammes. Bouillons. Potages.

Seizième jour. — Pouls à 100, 92. Etat très-satisfaisant. La douleur abdominale a disparu. Evacuation alvine. Prescriptions : potages, bouillons, côtelette, vin; sous-nitrate de bismuth, 2 grammes.

Dix-septième jour. — Pouls à 85. Le pansement au sulfate de fer est supprimé. Trois pansements simples avec de la charpie. Les vessies placées sur l'abdomen sont enlevées. L'opérée ressent quelques coliques venteuses et il se déclare un peu de météorisme. La circulation des gaz intestinaux est gênée au-dessus de l'aine gauche par la présence du gros caillot qui comprime les anses intestinales.

Dix-huitième jour. — L'opérée a bien dormi. Météorisme. Cinq selles liquides. (Troubles digestifs résultant de l'anémie.)

Dix-neuvième jour. — L'opérée est très-abattue : elle a encore eu cinq selles liquides. Lavement d'empois d'amidon. Extrait d'opium, 25 milligrammes ; sous-nitrate de bismuth $2^{gr},50$. La pince s'est détachée spontanément. Suppuration insignifiante.

Vingtième jour. — Pouls à 74. La diarrhée a cessé.

Vingt et unième jour. — La diarrhée s'est de nouveau manifestée pendant la nuit. Six selles muqueuses colorées fortement par du sulfure de bismuth, sans odeur sulfhydrique, du reste. Sous-nitrate de bismuth, $5^{gr},50$; extrait d'opium, 5 centigrammes en deux fois. Lavement d'empois d'amidon. La diarrhée cesse vers midi, mais le ventre est fortement distendu par des gaz dont la circulation est toujours gênée. Ventre insensible à la pression. Inappétence. Pouls petit, à 72 pulsations. La malade est très-abattue et très-faible ; mais vers le soir elle va mieux : le pouls se relève et marque 68. Une eschare de 4 centimètres de largeur qui s'est formée entre l'ischion et le coccyx est pansée avec une pommade composée de 4 grammes de tannate de plomb et de 30 grammes d'axonge.

Vingt-deuxième jour. — Pouls à 68. Nuit très-bonne. La tympanite persiste. La diarrhée a cessé. Sous-nitrate de bismuth, $2^{gr},50$; extrait d'opium, 25 milligrammes. Potages. Côtelettes. Vin.

Vingt-troisième jour. — La diarrhée n'a pas reparu, mais la tympanite stomacale et intestinale persiste. Coliques venteuses. Un vomissement. La malaxation méthodique de l'abdomen fait dispa-

raître l'obstruction intestinale en donnant lieu à quelques borborygmes.

Vingt-quatrième jour. — La circulation des gaz devient plus facile par suite de la disparition progressive du caillot situé au-dessus de l'aine gauche. La tympanite stomacale seule persiste à un moindre degré que les jours précédents. L'opérée a passé une très-bonne nuit : elle dort et elle mange avec beaucoup d'appétit. Elle reste levée pendant une heure. La plaie est presque complétement cicatrisée : elle est réduite à une fistule d'une profondeur de 6 centimètres, que l'on maintient libre au moyen d'un tube de caoutchouc fenêtré.

Vingt-sixième jour. — Pouls à 67. L'opérée mange, boit et dort; elle reste levée pendant deux heures. Les forces reviennent peu à peu. Toutes les fonctions de l'économie sont rétablies. Le creux épigastrique, ainsi que tout le reste de l'abdomen, est affaissé : la circulation des gaz n'est plus gênée. La plaie consécutive à l'eschare formée dans l'espace ischio-coccygien est très-réduite et se cicatrise rapidement sous l'influence d'un pansement au suif.

Trente-deuxième jour (20 janvier). — Chute des trois derniers fils qui ont servi à lier les vaisseaux des adhérences du kyste. Le cul-de-sac de l'extrémité inférieure de la cicatrice abdominale est comblé entièrement. L'incision primitive est réduite à une cicatrice linéaire de 15 centimètres de longueur, dont 4 centimètres sont situés au-dessus de l'ombilic. On ne sent plus aucune trace de caillot dans l'abdomen. L'état général de l'opérée est excellent.

Les règles ont reparu pour la première fois après l'opération de l'ovariotomie, après un intervalle de deux mois.

Remarques. — L'opérée a éprouvé des douleurs assez vives pendant douze à quinze heures après l'opération. Le ventre n'est redevenu douloureux et sensible à la pression dans la région hypogastrique qu'à la suite de l'hémorrhagie. Les symptômes de péritonite survenus alors, se sont calmés rapidement sous l'influence du sulfate de fer dont était imbibée la charpie introduite au fond de la plaie (1).

(1) Le sulfate ferreux a décomposé le carbonate d'ammoniaque, d'où sont résultés du sulfate d'ammoniaque et du carbonate ferreux insolu-

La solution de sulfate de fer a été également employée en lotions sur le ventre pendant les six premiers jours.

L'incision abdominale ayant été réunie dans toute son étendue, la suppuration a été insignifiante : elle n'a été observée qu'au pourtour du pédicule et le long des fils des ligatures. Cependant l'abcès qui s'est formé le huitième jour a suppuré assez notablement le dixième et le onzième jour.

Les fils des ligatures sont tombés du sixième au trente-deuxième jour : les derniers ne se sont détachés que sous l'influence d'une traction continue exercée sur eux.

Le pédicule s'est détaché spontanément du dixième au onzième jour. Il s'était desséché dès le premier jour sous l'influence du perchlorure de fer dont il a été enduit et de la constriction exercée par mon constricteur circulaire, qui est resté néanmoins en place pendant quatre jours, dans le but de le maintenir au dehors dans un rapport fixe avec la paroi abdominale. Comme celle-ci se trouvait un peu déprimée, j'ai établi de chaque côté des compresses graduées, maintenues par un bandage de corps. Comme ces compresses exerçaient une pression sur les intestins et occasionnaient des coliques venteuses, je crus pouvoir les supprimer le onzième jour. Pendant vingt-quatre heures, il ne survint aucun accident. L'hémorrhagie se déclara pendant que l'opérée reposait tranquillement dans son lit. Le pédicule ayant été détaché de la paroi abdominale et la source de l'hémorrhagie ayant été heureusement tarie, la cicatrisation complète a marché très-rapidement. Au bout de vingt jours la partie de la cicatrice, qui avait été recouverte, était complétement refermée.

L'incision abdominale, qui avait environ 25 centimètres de longueur (le kyste avait été vidé onze jours avant l'ovariotomie et l'abdomen était déjà fortement revenu sur lui-même), a été réduite le quarantième jour à 12 centimètres, dont 3 1/2 au-dessus de

ble. Le carbonate et le sulfate ferreux, qui sont très-avides d'oxygène, se sont opposés à la fermentation et à la décomposition du sang et de la sérosité. Le sulfate ferreux, en excès, a agi comme astringent.

l'ombilic. La cicatrice est linéaire ; elle est déprimée à son extrémité inférieure.

Les épingles de la suture entortillée ont été extraites du troisième au sixième jour. Les fils métalliques des points de suture profonde ont été enlevés le huitième jour. La réunion était parfaite ; mais pour éviter toute traction sur la cicatrice, une série de cinq cordons, fixés avec du collodion, ont été attachés à chacun de ses côtés et noués deux à deux par-dessus.

L'opérée a pris 10 centigrammes d'acétate de morphine et 12 grammes d'acétate d'ammoniaque, les trois premiers jours.

Les vessies remplies de glace, placées sur l'abdomen, ont de même été maintenues pendant ces trois jours.

L'alimentation a été commencée le quatrième jour : elle est devenue substantielle et abondante dès le cinquième jour.

Les accidents survenus dans le cours du traitement sont :

1° Des vomissements provoqués, le premier jour, par l'ingestion d'un peu de vin sucré, le deuxième jour, par la présence de gaz dans l'estomac, et le vingt-troisième jour, par suite d'une obstruction mécanique de l'intestin.

2° Des coliques venteuses, provoquées par la gêne apportée dans la circulation des gaz intestinaux : 1° par les compresses graduées qui ont servi à déprimer l'abdomen au niveau du pédicule pour s'opposer à son tiraillement ; 2° par le bandage compressif et par les caillots à la suite de l'hémorrhagie. Le caillot, du volume d'un œuf, qui était resté au-dessus de l'aine gauche, a été absorbé au bout de vingt jours sans laisser de traces appréciables à la palpation de l'abdomen.

3° Des contractions spasmodiques des sphincters de l'urèthre et de l'anus se sont manifestées à diverses reprises, sous l'influence de la tympanite stomacale et intestinale.

4° Un abcès phlegmoneux s'est formé le septième jour, sur le trajet du point inférieur de suture profonde.

5° L'hémorrhagie, qui est survenue le douzième jour, et les hémorrhagies consécutives ont donné lieu à une perte de 1000 à 1200 grammes de sang au moins, qui a affaibli considérablement

l'opérée. La pince, qui comprimait l'artère, s'est détachée le sixième jour.

6° Du treizième au quatorzième jour le pouls s'est accéléré, le ventre est devenu sensible à la pression, et la péritonite générale est devenue imminente.

7° Des troubles digestifs, résultant de l'anémie, sont survenus deux à trois jours après la cessation de l'hémorrhagie. La diarrhée a beaucoup affaibli l'opérée : elle a été combattue par l'usage du vin, de l'opium, du sous-nitrate de bismuth et par une nourriture très-substantielle.

8° L'eschare développée dans la région ischio-coccygienne, ne provenait pas du décubitus : elle a été provoquée par une irritation de la peau et d'un décollement de l'épiderme. Le derme sous-jacent s'est mortifié, et la mortification s'est propagée assez profondément au milieu du tissu adipeux renfermé dans l'espace ischio-coccygien.

Le pouls a présenté les variations suivantes :

Après l'opération, le premier jour, 72, 76, 74 pulsations.

Le deuxième jour, 74, 76 pulsations.

Le troisième jour, 72, 83 (vomissements, tympanite stomachale), 76 pulsations.

Le quatrième jour, 74 pulsations.

Le cinquième jour, 72, 68 pulsations.

Le sixième jour, 66 pulsations.

Le septième jour, 72 (coliques venteuses), 77 pulsations.

Le huitième jour, 77, 88 pulsations (suppuration sur le trajet d'un point de suture).

Le neuvième jour, 77 pulsations.

Le dixième jour, 80, 85, 105 pulsations (formation d'un abcès sur le trajet d'un point de suture).

Le onzième jour, 78, 74 pulsations.

Le douzième jour, 73 pulsations (après l'hémorrhagie).

Le treizième jour, 80, 100 pulsations (coliques venteuses ; ventre sensible).

Le quatorzième jour, 125 (après l'hémorrhagie ; ventre très-sensible), 120 pulsations (après l'hémostase, ers le soir).

Le quinzième jour, 98, 96 pulsations.

Le seizième jour, 100, 92 pulsations.

Le dix-septième jour, 85 pulsations.

Le vingtième jour, 74 pulsations.

Le vingt et unième jour, 72 (diarrhée, pouls faible), 68 pulsations.

Le vingt-deuxième jour, 68 pulsations.

Le vingt-sixième jour, pouls normal, à 67 pulsations (toutes les fonctions de l'économie s'exécutent régulièrement).

Cette opération présente de remarquable les points suivants :

La cicatrisation a été obtenue d'une manière rapide, sans accident sérieux, et dès le dixième jour, où le pédicule est tombé, on a pu considérer l'opérée comme définitivement guérie. L'opérée ne s'était nullement ressentie de l'opération, et elle se trouvait dans l'état le plus satisfaisant possible au moment où une hémorrhagie est survenue, provoquée d'une manière mécanique par la traction que les éléments du pédicule ont subie peu à peu, à la suite de la suppression des compresses graduées, qui maintenaient jusqu'alors le ventre déprimé dans la région sus-pubienne. Il ne se serait probablement produit aucun accident, si les compresses avaient été maintenues pendant quelques jours de plus.

La mise en liberté du pédicule a empêché toute récidive de l'hémorrhagie, qui aurait pu se reproduire encore, si ce dernier était resté fixé à la paroi abdominale, et si je m'étais contenté simplement de lier l'artère. L'opérée aurait succombé à l'hémorrhagie et à la péritonite sans une intervention active et hardie.

En définitive, malgré les incidents qui sont survenus, la guérison complète n'a pas été retardée, puisque les derniers fils des ligatures sont tombés le trente-deuxième jour (le 20 janvier).

Malgré les adhérences intimes et étendues du kyste avec la paroi abdominale, cette partie correspondante du ventre n'a pas présenté la moindre trace d'irritation et d'inflammation après l'opération.

J'ai détruit les adhérences, qui étaient très-vasculaires, uniquement avec le bistouri, afin de pouvoir lier successivement les vaisseaux qui donnaient beaucoup de sang, abandonnant les autres à l'hémorrhagie pour ne m'en occuper que plus tard. J'ai touché

quelques-uns de ces derniers avec du perchlorure de fer, pour ne pas multiplier les ligatures et tarir le suintement sanguin en nappe. Aucun accident n'en est résulté. Du reste, j'avais grand soin d'essuyer l'excès de perchlorure de fer dès que l'hémorrhagie s'arrêtait.

Examen de la tumeur ovarique. — La tumeur a une forme irrégulièrement allongée. La grande loge est fortement revenue sur elle-même; elle est séparée par un sillon profond de la tumeur qui se trouvait dans la région épigastrique. Cette tumeur est multiloculaire; elle contient une cinquantaine de loges, variables en dimension, d'un diamètre de 1 à 9 centimètres, contenant toutes, à l'exception d'une seule, dont le contenu était brunâtre, de l'albumine limpide et incolore. Les parois de ces loges sont tapissées par une couche d'épithélium pavimenteux, et sont constituées par des ovisacs. Les dimensions de la tumeur multiloculaire ont $0^m,22$ de largeur et $0^m,12$ de hauteur.

Le liquide rouge brunâtre foncé du grand kyste est constitué par de l'albumine d'une densité de 1,05, colorée par des globules granulés jaunâtres, par des globules sanguins déformés et par de la matière colorante du sang. On y trouve des flocons de fibrine et des cristaux de cholestérine. Les parois de la grande loge ont une épaisseur de 2 à 3 millimètres. On retrouve encore la trace du trocart de 1 3/2 millimètres d'épaisseur, qui a servi pour la ponction le 9 décembre. A la partie interne du kyste, au point correspondant, se trouve un caillot en voie de décoloration, reste d'une petite hémorrhagie interne consécutive à la ponction.

Sur la surface de la tumeur multiloculaire, qui correspond à l'intérieur de la grande cavité, existent trois ouvertures cicatrisées, qui établissent une communication entre des petites loges et cette grande cavité. L'une de ces petites loges et son orifice sont remplis d'un caillot à peine en voie de décoloration, manifestement moins ancien que celui qui se trouve au niveau du point ponctionné le 9 décembre : il y a eu rupture de l'ovisac, du côté de la grande cavité kystique, dans laquelle il a probablement versé son contenu lors de la dernière menstruation arrivée le 14 décembre.

La tumeur ovarique pesait, après l'extirpation, 2750 grammes,

Les loges multiloculaires contenaient 2 litres d'albumine. Le poids net de la partie fibreuse restante est de 700 grammes. Le poids total de la tumeur, avant la ponction, a été de 14000 grammes.

La trompe utérine est accolée à la partie postérieure de la tumeur : elle remonte jusqu'à sa partie supérieure. Elle se trouvait, par conséquent, dans le creux épigastrique, et elle offrait une longueur de 20 centimètres.

Le pédicule, formé par les vaisseaux ovariques et par le ligament large, a été embrassé par une ligature préalable en soie, dont l'anse n'a pas eu plus de 7 millimètres de diamètre. Ce diamètre a été réduit d'un tiers environ par le constricteur circulaire.

V.

Ovariotomie pratiquée le 8 février 1863.

Histoire de la maladie. — La sœur A... (de la divine Providence), âgée de trente-huit ans, affectée d'une tumeur kystique de l'un des ovaires, a été très-souffrante depuis une douzaine d'années, pendant lesquelles elle a été traitée pour diverses affections de l'appareil digestif et des organes de la respiration, telles que : dyspepsie, constipation, bronchite, tuberculisation pulmonaire. La dyspepsie était tellement prononcée, qu'on a dû lui accorder les dispenses canoniques les plus étendues, relativement au maigre et aux jeûnes. Néanmoins l'état général paraissait bon. C'était une personne assez grasse, dont les poumons ne présentaient plus aucun signe perceptible de tuberculisation. Le pouls marquait 70 à 72 pulsations. Il n'y avait pas d'anémie. La menstruation était très-régulière. Les fonctions digestives s'étaient sensiblement améliorées dans ces derniers temps ; mais la malade ne supportait guère que des aliments azotés. Des crises nerveuses (ovariques), auxquelles la malade avait été sujette, ne s'étaient plus manifestées depuis une année environ.

Ce n'est que depuis deux ans que l'on s'est aperçu de l'existence d'une tumeur ovarique qui, dans ces derniers temps, a pris un accroissement rapide. La malade fait remonter le début probable de l'affection à une dizaine d'années.

La tumeur est fluctuante dans toute son étendue : elle ne présente nulle part, sur la surface accessible, des bosselures ou des parties dures. La matrice est peu élevée, l'orifice de son col est dévié à gauche. Miction normale. Absence de tumeur perceptible dans l'excavation pelvienne. La circonférence du corps en passant par l'ombilic est de 103 centimètres. La distance qui sépare le pubis de l'ombilic est de 18 centimètres.

J'établis le diagnostic suivant : Tumeur uniloculaire de l'ovaire d'un côté indéterminé. Adhérences au pourtour de l'ombilic dans une étendue indéterminée. Adhérences postérieures et pelviennes probables. Le pédicule de la tumeur paraît devoir présenter peu de longueur. Santé délicate, état général actuel assez satisfaisant. En définitive, les conditions opératoires paraissent peu avantageuses, mais elles ne me semblent pas contre-indiquer d'une manière positive l'extirpation de l'ovaire malade.

Opération. — La malade ayant manifesté le désir bien arrêté d'être débarrassée de sa tumeur par l'extirpation dont elle n'ignorait nullement les dangers, l'opération a été pratiquée le 16 février à dix heures du matin, en présence de MM. les professeurs L. Coze et Schützenberger, de M. Landouzy, directeur de l'école de médecine de Reims, de M. Bach, agrégé, et de MM. les docteurs Belin (de Colmar), Beltz (de Guebwiller), et Klée (de Ribauvillé).

La malade ayant été chloroformisée jusqu'à l'insensibilité complète par M. Elser, j'ai fait sur la ligne médiane une incision de 12 centimètres de longueur, étendue depuis 2 centimètres au-dessus de l'ombilic jusqu'à 4 centimètres au-dessus du pubis. Le muscle pyramidal remontait jusqu'au-dessus de la partie moyenne de l'espace compris entre l'ombilic et le pubis.

La tumeur présentait des adhérences lâches à presque toute la partie antérieure de la paroi abbominale. Ces adhérences cédèrent sans efforts au doigt. A l'exception de deux brides résistantes qui durent être divisées par le bistouri après la ligature préalable des vaisseaux qu'elles contenaient, les adhérences n'étaient guère vasculaires. La tumeur fut ponctionnée avec mon trocart, saisie et attirée au dehors à mesure qu'elle se vidait. Pas une goutte de liquide

ne s'échappa à côté de l'instrument qui fut accroché au kyste et abandonné à lui-même. L'épiploon était adhérent dans une assez grande étendue; il fut séparé par le bistouri. La partie postérieure du kyste constitué par l'ovaire droit ne présenta guère d'adhérences. Celles-ci ont été plus fortes et plus vasculaires du côté de l'excavation pelvienne et vers la partie inférieure de la paroi abdominale. Elles se présentaient sous forme de brides plus ou moins larges, dans lesquelles rampaient les vaisseaux. Ce n'est qu'après des ligatures préalables que ces brides furent détachées. Des brides cicatricielles très-fortes et très-vasculaires existaient surtout au fond et à la partie antérieure de la matrice. Cet organe avait été attiré en arrière par la trompe qui était située sur la face postérieure du kyste. Enfin la base de ce dernier put être isolée, non sans difficulté, des organes voisins. Comme le ligament large n'avait éprouvé aucun allongement, et que, partant, le pédicule de la tumeur était très-court et ne pouvait être attiré au dehors, je dus recourir à un serre-nœud muni d'une anse de fil de fer pour étreindre les vaisseaux ovariques.

L'ovaire du côté gauche présentait une tumeur kystique de la grosseur d'une noisette, mais le reste de l'organe était parfaitement sain. Ce kyste contenait un peu de liquide et une capsule que j'en arrachai avec la pince ; il en résulta un léger écoulement sanguin qui cessa presque aussitôt. Cet ovaire ainsi débarrassé de sa partie morbide fut réintégré dans l'abdomen.

La cavité abdominale a ensuite été nettoyée du sang qu'elle contenait. Quelques points de la paroi abdominale qui laissaient encore sourdre du sang furent touchés avec un peu de perchlorure de fer. Le poids du sang perdu pendant l'opération et mélangé à une quantité indéterminée de sérosité péritonéale a été de 450 grammes. Le sang qui s'écoulait se coagulait difficilement; il ne se prenait pas en caillots consistants, agglutinant fortement les anses intestinales, comme dans les précédentes opérations.

L'incision fut réunie dans sa moitié supérieure par deux points de suture enchevillée profonde, placée à une distance de 7 à 8 centimètres de ses bords, et par trois points de suture entortillée. Un appareil dilatateur à deux valves obliques articulées, analogue à celui qui

m'a servi dans ma deuxième opération d'ovariotomie, fut disposé à l'extrémité inférieure de la plaie qu'elle maintenait béante. Le serre-nœud, qui plongeait à une profondeur de 8 centimètres dans la cavité abdominale, occupait le centre de l'appareil dilatateur. Le ventre fut recouvert de charpie imbibée de sulfate de fer et de deux vessies renfermant de la glace. L'opération a duré deux heures, pendant lesquelles on a fait usage de 230 grammes de chloroforme.

A son réveil, l'opérée affirma n'avoir éprouvé aucune douleur pendant l'opération, et depuis elle ne ressentit que quelques coliques passagères peu prononcées qui se dissipèrent complétement au bout de quelques heures. Il se manifesta par intervalles quelques nausées suivies de vomissements glaireux. Ces vomissements ont cédé facilement à la glace à l'intérieur; à deux reprises ils ont été provoqués manifestement par l'ingestion d'une cuillerée de potion renfermant de l'acétate de morphine, que l'on dut supprimer, l'opérée ayant affirmé n'avoir jamais pu supporter la morphine à l'intérieur.

A deux heures le pouls accusait 78 pulsations. Dans le courant de la soirée, l'opérée éprouva plusieurs quintes de toux et de l'oppression : des râles sibilants que l'on entendait même à distance résultaient de l'obstruction des voies aériennes par des mucosités dont l'expectoration produisit un soulagement marqué. Néanmoins on était obligé de renouveler fréquemment l'air. L'opérée, du reste, était sujette antérieurement à des accès d'oppression.

Jusque vers le soir un écoulement séro-sanguinolent, que l'on peut évaluer à 50 grammes environ, suinta du fond de la plaie maintenue béante le long du serre-nœud. A dix heures du soir le pouls indiquait 74 pulsations. La douleur abdominale avait disparu, les vomissements avaient cessé; il n'y avait plus de suintement sanguinolent, la respiration était plus libre et le ventre était indolent à la pression.

Dans le courant de cette première journée, l'opérée n'a pris à l'intérieur que quatre cuillerées d'une potion d'acétate de morphine, $0^{gr},10$ pour 100 grammes d'eau, de la glace, un peu de potion gommeuse édulcorée avec du sirop de fleur d'oranger et quelques cuillerées de vin de Malaga.

Deuxième jour. — Le pouls oscille de 74 à 76 pulsations du

matin au soir; état excellent. La nuit a été très-bonne, mais il est cependant encore survenu trois vomissements à des intervalles de plus en plus éloignés.

Prescription : Infusion de feuilles d'oranger, glace, eau rougie avec du vin de Malaga. Il se manifeste à la partie inférieure de la plaie un afflux de sérosité qui devient de plus en plus trouble et blanchâtre vers la fin de la journée. De la charpie imbibée de sulfate de fer remplit l'espace compris entre les valves de l'appareil dilatateur et sert à absorber cette sérosité, qui n'exhale pas de mauvaise odeur. Le ventre n'offre nulle part de sensibilité à la pression. La respiration est assez libre.

Troisième jour. — Le pouls oscille de 75 à 78 pulsations dans le courant de la journée. La sérosité trouble qui afflue en petite quantité au fond de la plaie béante devient plus épaisse et purulente vers le soir; elle n'exhale aucune mauvaise odeur. Réunion parfaite de la partie supérieure de l'incision; aucun point de suture ne présente de traces d'inflammation. Le ventre est souple, mou, insensible à la pression, quoique légèrement distendu par des gaz que l'opérée ne peut expulser. Ténesme vésical et rectal. Ce symptôme, déjà observé chez les précédentes opérées, ne m'inspirait aucune inquiétude; il paraît lié à la pelvi-péritonite inévitable dans les opérations d'ovariotomie. La compression du ventre par les vessies renfermant de la glace et la distension quoique très-modérée de l'intestin par des gaz, paraissent occasionner vers le soir un peu de dyspnée et un certain degré de congestion de la face. Du reste, à dix heures du soir, le pouls indiquait 78 à 79 pulsations, et l'état général de l'opérée était très-satisfaisant. Dans le courant de la journée, elle avait pris du bouillon et du potage à plusieurs reprises, du vin de Malaga et une infusion d'anis restée sans effet.

La nuit s'est bien passée jusque vers le matin, où l'opérée a eu quelques vomituritions par simple régurgitation, et qui paraissent avoir été occasionnées seulement par la distension intestinale et par la compression du ventre. Du reste, aucun symptôme alarmant, si ce n'est un peu de dyspnée. Vers sept heures du matin, l'opérée pâlit, se couvre d'une sueur froide; elle est prise de nausées, de

vomituritions; elle rejette un peu d'écume rougeâtre, mêlée d'écume sanguinolente et meurt au bout de quelques minutes.

Autopsie. — L'autopsie a été pratiquée trente heures après la mort, en présence de M. le professeur Coze. Vergetures et lividités déclives. L'abdomen est distendu par des gaz plus fortement que la veille, par suite de la putréfaction commençante. Il s'était écoulé du sang pur par la bouche et par les narines.

La plaie abdominale est réunie de la manière la plus parfaite dans toute sa profondeur. Les intestins sont adhérents à la paroi abdominale dans la région sous-ombilicale; ils sont adhérents entre eux dans la partie antérieure correspondante et jusque dans l'excavation pelvienne. Il n'y a pas d'exsudation proprement dite entre les anses intestinales, qui sont un peu injectées dans les parties adhérentes entre elles. Les pseudo-membranes consistantes qui les unissent sont jaunâtres. En un point seulement, dans l'excavation, il existe une exsudation récente. Les pseudo-membranes en très-petite quantité, qui font adhérer les anses intestinales, sont formées uniquement par les restes du sang épanché dans l'abdomen lors de l'opération, et dont la matière colorante a été résorbée d'une manière presque complète. Au fond de l'excavation un peu de sérosité trouble, sanguinolante baigne le serre-nœud. Un portion d'anse d'intestin grêle en contact avec ce dernier est fortement injectée.

L'ovaire gauche est déjà parfaitement guéri : la petite cavité kystique est revenue sur elle-même et renferme un petit coagulum jaunâtre analogue aux corps jaunes que l'on rencontre dans les ovaires quelques jours après la menstruation. Cet ovaire n'offre aucun vestige d'inflammation ni de suppuration.

L'estomac renferme des gaz et des liquides alimentaires (potage et bouillon légèrement colorés par une bile jaunâtre).

Le tissu du foie offre un aspect morbide : il est d'une couleur ocre jaune claire. Cet état maladif du foie a été très-probablement la source des troubles digestifs auxquels la malade a été sujette, et de l'état en quelque sorte scorbutique de son sang

Les autres viscères abdominaux n'ont rien présenté d'anormal.

Le cœur est normal. Le péricarde contient un peu de sérosité

rougeâtre. Les cavités du cœur renferment des coagulums mous, non fibrineux ; il n'y a pas de caillots de fibrine dans les gros vaisseaux artériels et veineux ni dans le tronc et dans les divisions de l'artère pulmonaire. On n'y rencontre que du sang coagulé en masse, formant des caillots noirs et mous.

La plèvre gauche contient un peu de sérosité rougeâtre. Le poumon est crépitant, normal, et ne présente qu'un peu de congestion hypostatique. Il offre à sa partie postéro-latérale des adhérences avec la paroi thoracique sous forme de brides. La partie supérieure présente des adhérences intimes : on y trouve des noyaux crétacés, seuls vestiges d'une affection tuberculeuse complétement guérie.

La plèvre droite contient 200 à 250 grammes de liquide sanguinolent, très-foncé, mais pas de caillot appréciable ; le poumon droit est entièrement congestionné, mais crépitant, non friable, ruisselant de sang sur la coupe dans toute son étendue ; il n'offre aucune trace d'une affection tuberculeuse ; mais il est adhérent au sommet et à sa partie postérieure.

La trachée et les divisions bronchiques renferment du sang liquide ; elles sont fortement colorées en rouge par imbibition et peut-être aussi par injection.

L'exsudat séreux rougeâtre rencontré dans le péricarde, dans la plèvre gauche et dans la cavité péritonéale s'est produit évidemment depuis la mort seulement. Celle-ci est survenue très-rapidement, ainsi que l'indiquent les caillots du cœur et des gros vaisseaux. Elle a été consécutive à la congestion pulmonaire du poumon droit et à l'hémorrhagie qui en est résultée dans la plèvre et dans la trachée.

Remarques. — La péritonite locale n'a évidemment joué aucun rôle dans cette mort subite. D'ailleurs elle ne s'est révélée pendant la vie que par le ténesme vésical et rectal et par un peu de météorisme. L'opérée n'a éprouvé ni frisson, ni fièvre, ni délire, ni coma, ni sensibilité du ventre.

Il y a donc lieu de se demander quelles ont été les causes qui ont donné lieu à la congestion pulmonaire et à l'hémorrhagie qui a occasionné la mort.

La congestion pulmonaire a-t-elle été occasionnée par le chloro-

forme, ainsi que le pensent MM. Coze et Stoltz, ou bien a-t-elle été mécanique, provoquée par la distension abdominale et par la pression exercée sur le ventre par les vessies remplies de glace, comme je le suppose?

Évidemment le chloroforme n'a pu donner lieu directement à la congestion pulmonaire le quatrième jour seulement; car, 1° le poumon était crépitant et ne présentait nulle apparence d'hépatisation, ce qui aurait eu lieu inévitablement si la congestion avait été déterminée le jour de l'opération; 2° le poumon du côté droit *seulement* était affecté.

Le chloroforme cependant a pu réveiller par son action prolongée (deux heures) l'inflammation bronchique à laquelle la malade était sujette, et de fait on a observé le premier jour des râles sibilants et un certain degré de dyspnée qui n'existaient pas avant l'opération. Mais ces symptômes m'ont paru alors devoir s'expliquer par la compression exercée sur l'abdomen et surtout par un léger refroidissement de l'opérée, quoique celle-ci eût été soigneusement couverte de flanelle et que la température de la chambre eût été assez élevée. Quoique l'on n'ait pas encore, je pense, observé d'accident semblable, même à la suite d'une administration plus prolongée du chloroforme, cet agent, en réveillant peut-être la bronchite, a pu disposer néanmoins à la congestion du poumon.

La distension de l'intestin et de l'estomac par des gaz, la pression exercée sur le ventre par les vessies remplies de glace, etc., ont dû refouler à un certain degré le diaphragme et empêcher la réplétion sanguine des viscères abdominaux. Partant, les viscères thoraciques, la tête et les extrémités ont dû être relativement congestionnés. Cette congestion cependant n'a pas dû être très-prononcée. Le ventre des précédentes opérées était bien autrement météorisé. La distension intestinale observée chez la sœur A... ne m'avait pas inspiré d'inquiétude, et j'avais cru pouvoir reculer encore la veille de sa mort, on comprendra aisément pourquoi, devant la dilatation artificielle du sphincter anal, à laquelle j'ai été obligé de recourir chez la plupart de mes opérées précédentes pour triompher du spasme musculaire et pour permettre aux gaz de s'échapper. Dans un pareil

cas, si l'introduction d'une canule ou bien la dilatation de l'anus étaient insuffisantes, je n'hésiterais pas de pratiquer une ponction de l'intestin au moyen d'un trocart fin, car le météorisme porté au delà d'une certaine limite dans les premiers jours doit nécessairement occasionner le décollement des adhérences fraîches des anses intestinales, et permettre ensuite l'infiltration d'éléments mortifiés, plus ou moins putrides de l'excavation pelvienne, lorsqu'on a été obligé de laisser le pédicule à l'intérieur. Les péritonites putrides et la septicohémie (*blood poisoning*) observées à la suite des opérations d'ovariotomie me paraissent avoir été occasionnées dans la plupart des cas par ce mécanisme.

Si la compression de l'abdomen peut être invoquée pour expliquer la congestion pulmonaire, on peut objecter, il est vrai, comme pour le chloroforme, que cette congestion aurait dû exister dans les deux poumons.

En définitive, l'opérée a succombé à une hémorrhagie, qui s'est produite consécutivement à une congestion pulmonaire dans la plèvre, dans les bronches, et à l'asphyxie.

L'hémorrhagie a eu lieu chez une personne prédisposée par la crase sanguine, car j'ai fait remarquer que le sang de l'opérée, déjà au moment de l'opération, était peu fibrineux et ne se coagulait pas en masse.

Quant à l'étiologie, la congestion pulmonaire paraît avoir été favorisée par le refroidissement au moment de l'opération, par la compression abdominale, par le chloroforme, mais sans qu'il soi possible d'assigner à l'une ou l'autre de ces causes, une action positive ou prépondérante.

Examen de la tumeur ovarique. — L'ovaire du côté droit, qui a été extirpé, est transformé en une poche unique d'une épaisseur de 1 et demi à 5 millimètres, d'une contenance de 8 litres et demi. La surface externe est parfaitement unie, couverte de brides et de débris d'adhérences. La trompe, peu allongée, occupe sa partie postérieure. Une partie de la poche excisée au delà du serre-nœud, pour empêcher l'issue du pédicule hors de l'anse de la ligature, est restée dans la cavité pelvienne.

La face interne du kyste est couverte de nombreuses tumeurs épithéliales, dont deux plus volumineuses de la grosseur d'un œuf de poule. L'une de ces tumeurs est ramollie, en détritus. Les cellules épithéliales qui la composent sont chargées de graisse. La dégénérescence graisseuse s'observe de même à des degrés divers dans les autres tumeurs qui ont toutes une apparence verruqueuse. Elles paraissent être formées par l'épithélium hypertrophié d'un ovisac. Les tumeurs ramollies peuvent être considérées comme étant de nature cancéreuse.

Le liquide contenu dans le kyste était épais, très-albumineux et très-riche en globules sanguins déformés, en cholestérine. Il renfermait en outre des amas de cellules épithéliales et des cellules granulées, que l'on rencontre d'ordinaire dans les kystes de l'ovaire.

VI.

Ovariotomie double. — Extirpation d'une tumeur fibreuse de la matrice du poids de 7 kilogrammes, et amputation de la partie sus-vaginale de la matrice. — Opération pratiquée le 20 avril 1863.

Histoire de la maladie. — Madame S... (de Saverne), âgée de trente ans, très-nerveuse, bien constituée, a toujours joui d'une excellente santé. Régulièrement menstruée depuis l'âge de treize ans et demi, mariée depuis six ans, elle n'a jamais eu de grossesse, si ce n'est il y a cinq ans et demi, où elle a fait une fausse couche au troisième mois. Elle s'aperçut à cette époque de l'existence d'une tumeur dure, arrondie, de 5 à 7 centimètres de diamètre, située vers la gauche de l'excavation pelvienne, que M. le professeur Stoltz reconnut alors pour être une tumeur fibreuse de la matrice. Cette tumeur, susceptible au début de se déplacer d'un flanc à l'autre, s'accrut progressivement sans occasionner aucun dérangement notable dans les fonctions de l'économie. MM. les docteurs Lévy et Steinbrenner conseillèrent sans succès diverses médications iodiques internes et externes. M. le docteur Boinet, consulté il y a trois ans, considéra la tumeur comme étant de nature mixte; il prescrivit à

la malade des pilules arsenicales et iodées et un emplâtre résineux scillitique sur le ventre, garantissant la guérison au bout d'un an. Cette médication resta sans résultat, et la tumeur prit un accroissement très-rapide depuis environ deux ans. La miction devint fréquente et la menstruation, de plus en plus douloureuse et prolongée, s'accompagna chaque fois de vomissements et de diarrhée. La tumeur tournait parfois sur son axe, sous l'influence d'une pression latérale ou même du décubitus latéral ; le ventre devenait alors très-proéminent, et la tumeur occasionnait à la malade des douleurs intenses, qui ne cessaient que lorsqu'elle avait repris sa position naturelle. Depuis trois mois, la tumeur ne s'était plus retournée ainsi.

Actuellement, madame S... est amaigrie, mais elle jouit encore d'un embonpoint ordinaire. La santé est très-bonne. La menstruation est normale et a lieu à des époques très-régulières. Il n'y a point de flueurs blanches. Il n'existe pas d'ascite ni d'infiltration des extrémités. La tumeur abdominale remonte à trois ou quatre travers de doigt au-dessus de l'ombilic ; elle tire son origine de l'excavation pelvienne, et elle est d'une nature douteuse, utérine ou ovarique. La tumeur est solide ; elle présente en quelques points, à gauche, une fluctuation incertaine ; elle est très-consistante à droite. Elle est ovoïde, arrondie régulièrement, allongée transversalement. Sous l'influence du décubitus latéral et d'une pression exercée à gauche, elle s'est tournée de manière à présenter en avant son extrémité gauche, qui est moins renflée que celle du côté droit. Je pus ainsi me convaincre que la tumeur devait être étroitement pédiculée, et qu'il n'existait aucune adhérence entre la paroi abdominale et très-probablement aussi avec les intestins. La tumeur présente, à gauche et en avant, une inégalité longitudinale, molle, dépressible, qui peut être rapportée à la trompe hypertrophiée ou à une adhérence épiploïque, car cette saillie se déplace avec ses mouvements de rotation, et se porte alors en avant et à droite. La paroi abdominale est souple et susceptible d'un allongement assez considérable pour que l'incision abdominale nécessaire pour l'extraction en masse de la tumeur ne doive guère s'étendre à plus de 3 à 4 centimètres au-dessus de l'ombilic. La tumeur paraît être de nature fibreuse, et

semble renfermer en quelques points, des parties liquides ou vibrantes d'une consistance molle. Le col de la matrice est dévié en arrière et à gauche ; il se porte en avant, dans les mouvements de rotation de la tumeur ; lorsqu'on soulève celle-ci, il n'est pas entraîné sensiblement en haut ; il est mou, normal, saillant. Il n'existe pas de tumeur appréciable dans l'excavation pelvienne.

Le diagnostic reste indécis. La tumeur est ovarique ou utérine. Les caractères qui semblent se rapporter à une tumeur ovarique compacte ou partiellement multiloculaire sont : sa forme arrondie, non bosselée ; sa consistance mollasse en quelques points ; sa fluctuation obscure ; la déviation du col de la matrice et l'apparente indépendance de cet organe lorsqu'on soulève la tumeur ; les troubles peu prononcés de la menstruation ; l'âge de la malade au début de l'affection ; la présence d'un cordon vasculaire longitudinal, mobile avec la tumeur, et que l'on peut considérer comme étant formé par la trompe. Les caractères propres à une tumeur utérine consistaient, au contraire, dans la compacité, dans la dureté de la tumeur à droite ; dans sa mollesse, dans sa souplesse à gauche ; dans son développement graduel. La forme arrondie de la tumeur, sa fluctuation douteuse et la déviation du col de la matrice, sont des caractères parfaitement susceptibles de se rapporter à une tumeur fibreuse de la matrice.

Quelle que soit la nature de la tumeur, qu'elle soit utérine ou ovarique, on peut déclarer que l'affection est incurable et qu'elle ne restera pas stationnaire, vu que le traitement iodique est resté sans résultat et que la tumeur prend un accroissement rapide. Dans un temps rapproché, dans un ou deux ans au plus, cette tumeur troublera diverses fonctions de l'économie, la digestion, la respiration, la circulation, et la malade succombera prématurément, tout en traînant une vie misérable. Une opération hardie est le seul recours pour la guérison. Le moment d'intervenir est indiqué, et il ne peut être différé longtemps sans aggraver la situation. La malade, très-courageuse d'ailleurs, désire être débarrassée à tout prix de la tumeur, en parfaite connaissance de cause de la gravité de l'opération qu'elle devra subir et des conséquences ultérieures en cas de réussite.

La tumeur est susceptible d'être facilement extirpée; si elle est ovarienne, l'opération sera très-simple et le pronostic très-favorable.

Si la tumeur est utérine, deux cas peuvent se présenter. Ou bien la tumeur est superficiellement développée dans la paroi utérine et pourra être liée et excisée, sans entamer profondément la matrice, ou bien elle fait corps avec la matrice, ou celle-ci présente d'autres noyaux fibreux. — Dans le premier cas, l'opération ne présentera pas plus de gravité qu'une ovariotomie ; dans le deuxième cas, elle sera très-grave et nécessitera l'amputation ou l'extirpation de la matrice : dans l'une ou l'autre de ces alternatives, j'enlèverai les trompes et les ovaires, quand même ces organes seraient complétement sains; 1° parce que ces organes deviendront complétement inutiles; 2° parce que les produits de sécrétion des trompes ne pouvant plus être évacués, s'accumuleraient, et pourraient devenir la source d'une affection nouvelle, d'une hydropisie des trompes; 3° parce que les ovaires continuant à donner lieu à une hémorrhagie menstruelle et à sécréter des ovules qui ne trouveraient aucune issue au dehors, pourraient peut-être donner lieu à des accidents plus ou moins graves et 4° parce que la conservation des trompes et des ovaires donnerait lieu à des difficultés opératoires. L'opération plus grave en apparence, au point de vue de la soustraction des parties organiques, sera plus simple, moins grave au point de vue chirurgical pratique. En sacrifiant les trompes et les ovaires, on pourra aisément embrasser la matrice et le ligament large, de chaque côté, dans une seule anse de ligature, tandis qu'en conservant les trompes et les ovaires, cela ne sera pas praticable. Pour placer plusieurs ligatures le long de la matrice (1), il faudrait traverser le ligament large et s'exposer à des hémorrhagies graves, en piquant l'un des vaisseaux utérins probablement très-volumineux, tandis qu'il sera très-facile de

(1) Ce procédé a été mis en usage, avec succès par M. C. Clay, dans une opération analogue (2 janvier 1863), toutefois sans conserver les ovaires et les trompes; mais la tumeur n'était pas très-vasculaire et n'avait pas trop envahi les ligaments larges, comme dans un cas d'extirpation de matrice, envahie par des tumeurs fibreuses, que j'ai pratiquée le 19 décembre 1863, et où l'opérée a succombé le troisième jour aux suites d'une hémorrhagie consécutive.

placer, de chaque côté, sur le ligament large, en dehors de la trompe et de l'ovaire, une anse métallique que l'on aura conduite, au moyen d'une aiguille, suivant les indications, à une hauteur variable, à travers l'épaisseur du col de la matrice ou au-dessous; mais comme le col de la matrice est sain, on pourra probablement le conserver (1).

Opération. — Je procédai à l'opération le 20 avril, avec le concours de M. le professeur L. Coze et de M. Sarazin, agrégé, en présence de M. Herrgott, agrégé. M. Elser était chargé de la chloroformisation.

J'incisai d'emblée la ligne médiane à partir de 3 centimètres 1/2 au-dessus de l'ombilic, jusqu'à 3 centimètres au-dessus du pubis, en passant directement par l'ombilic qui était le siége d'une petite hernie de 2 centimètres de diamètre, laquelle a été ainsi divisée. Le tissu connectif graisseux sous-cutané, la ligne blanche et le muscle pyramidal ayant été traversé successivement sans qu'il soit résulté d'hémorrhagie notable, la tumeur apparut, complétement libre d'adhérences à la paroi abdominale, mais ayant contracté avec le grand épiploon, dans un espace de 3 à 4 centimètres, des connexions constituées exclusivement par trois artères du calibre de l'artère radiale. Deux ligatures en masse furent jetées sur ces vaisseaux que je divisai ensuite dans l'intervalle. Je reconnus que la tumeur était solide, mais je fis néanmoins à gauche avec un petit trocart une ponction exploratrice, qui resta sans résultat. J'essayai ensuite de faire saillir entre les lèvres de l'incision le côté gauche de la tumeur, que j'avais reconnu être le plus étroit, en déprimant la paroi abdominale du même côté; mais je m'aperçus que l'incision était insuffisante. En conséquence, je l'agrandis au-dessus de l'ombilic de 1 centimètre 1/2 environ. Dès lors, il me fut facile d'engager la tumeur dans l'incision, et à l'aide de quelques pressions et de mouvements de latéralité, elle s'échappa peu à peu à travers l'ouverture

(1) En entreprenant cette opération, je n'avais aucune connaissance des opérations analogues qui avaient été exécutées jusqu'alors et que j'ai pu recueillir depuis. Ces opérations étaient restées inédites ou perdues dans différents recueils périodiques, sans être signalées dans aucun ouvrage classique.

abdominale. Le pédicule de la tumeur fut étreint le plus près possible de sa base par la chaîne d'un constricteur et serré rapidement. La tumeur fut ensuite excisée à quelque distance du pédicule, afin que ce dernier n'eût pas de tendance à s'échapper de l'anse métallique. Avant d'aller plus loin, j'épongeai rapidement l'intestin grêle, l'épiploon et l'estomac, qui avaient fait hernie au dehors sur la paroi abdominale, malgré les soins avec lesquels M. le professeur Coze maintenait la partie supérieure de l'incision. Je repoussai ces viscères dans la cavité abdominale, et je rapprochai de suite, mais incomplétement, les bords de la partie supérieure de l'incision au moyen de deux points de suture enchevillée profonde, de manière à empêcher l'issue des viscères. Je m'occupai dès lors de terminer l'opération du côté du bassin. Je reconnus de nouveau que la tumeur était utérine, que le corps de la matrice était volumineux et renfermait dans sa paroi un petit corps fibreux sous forme d'un noyau dur, que la partie inférieure du col était saine, que la trompe du côté gauche avait été divisée, que l'ovaire de ce côté était parfaitement sain, que l'ovaire du côté droit avait un volume anormal, et qu'il présentait de plus en avant une saillie très-rouge formée par une vésicule de Graaf près d'éclater. La matrice, les trompes et les ovaires n'offraient aucune adhérence dans l'excavation pelvienne. La tumeur fibreuse extirpée était implantée sur le fond de la matrice vers la gauche. Son pédicule se continuait sans démarcation avec le corps de la matrice sur l'angle gauche de laquelle le serre-nœud se trouvait placé. Le col de la matrice était dirigé à gauche, tandis que le corps de cet organe avait été repoussé à droite par le poids de la tumeur. D'énormes veines et des artères très-volumineuses sillonnaient les ligaments larges.

Ma résolution était déjà prise : je laisserai la partie vaginale du col de la matrice qui était saine, et j'extirperai la matrice avec la trompe et les deux ovaires.

Après avoir décollé la matrice de la vessie jusqu'au vagin, je saisis une longue tige d'acier de $0^{m},002$ d'épaisseur, non trempée à sa partie moyenne, terminée en pointe de trocart et munie à l'autre extrémité d'un chas, à travers lequel passait un double fil de fer tordu et replié en deux parties égales. Je donnai à la tige une cour-

bure convenable, et je traversai le col de la matrice en avant sur la ligne médiane au niveau de la partie susvaginale, et je fis sortir l'instrument en arrière dans le cul-de-sac recto vaginal, en entraînant les deux extrémités des fils de fer. L'aiguille ayant été détachée, après que j'eus divisé les fils de fer au niveau du chas de l'instrument, chacun des doubles fils engagés dans le même tron du col utérin servit à embrasser de chaque côté le ligament large dans une anse que je plaçai au plus près de l'ovaire et de la trompe correspondante, et qui fut ensuite serrée dans un de mes serre-nœuds, disposés exprès pour cet usage. La constriction ayant été jugée suffisante de chaque côté, j'enlevai le serre-nœud à chaîne placé sur le pédicule. Je détachai les trompes et les deux ovaires près de l'anse de chaque ligature et j'amputai la matrice avec des ciseaux, au niveau de la réunion du corps de cet organe avec son col, de manière à laisser une sorte de moignon destiné à s'opposer au glissement des anses des ligatures, qui avaient été serrées jusqu'à cessation complète de tout suintement sanguin.

Cette première partie de l'opération a été exécutée en moins de vingt minutes.

Je procédai dès lors au nettoyage de la partie inférieure de la cavité abdominale. Les intestins et l'excavation pelvienne furent débarrassés des caillots qui s'y étaient accumulés et épongés exactement, mais de manière cependant à n'enlever le sang que très-incomplétement, car l'éponge dont je me suis servi pendant toute la durée de l'opération n'a jamais été lavée, mais a été simplement exprimée chaque fois. La petite quantité de sang restante sert à agglutiner provisoirement la paroi abdominale et les anses intestinales entre elles jusqu'à ce que les adhérences soient définitivement organisées. Ces adhérences fraîches, simplement pseudo-membraneuses, doivent être ménagées avec le plus grand soin.

J'enduisis la surface des parties des ligaments larges et de l'utérus destinées à se mortifier avec du perchlorure de fer à 40 degrés, en ayant soin de bien essuyer l'excès du liquide. Je terminai en plaçant trois nouveaux points de suture enchevillée profonde. Le deuxième point passait en travers de l'ombilic, la ligature des artères épiploïques fut engagée au-dessous du deuxième point de suture et attiré

à 2 centimètres au-dessous du niveau de la peau, dans l'épaisseur de la paroi abdominale. Le quatrième point de suture profonde dut être fortement serré, pour s'opposer à une hémorrhagie, déterminée par la ponction du petit trocart explorateur, muni de deux chas à l'une de ses extrémités, qui me sert à placer les fils de fer. Le cinquième point de suture subissait une forte traction, par suite de l'écartement que j'établis et que je maintins entre les deux serre-nœuds. Six points de suture entortillée complétèrent la réunion de la peau.

L'opération tout entière dura ainsi une heure et demie, et l'on fit usage de 250 grammes de chloroforme.

Suites de l'opération. — La température de la chambre a été assez élevée, mais néanmoins l'opérée, quoique couverte de flanelle, s'était refroidie pendant que le ventre était resté à découvert. Les pieds furent réchauffés avec une boule d'eau chaude, des draps chauds furent placés sur les extrémités et la chaleur se rétablit rapidement.

Deux vessies pleines de glace furent placées sur le ventre, une de chaque côté, par l'intermédiaire d'un drap, de manière à obtenir, comme dans mes précédentes opérations, un abaissement continu de température, favorable à l'hémostase, et destinées à modérer la tendance inflammatoire du péritoine. La partie inférieure de l'incision, maintenue béante par les serre-nœuds écartés l'un de l'autre, resta sans pansement à découvert.

Le pouls, bien développé, accuse, après l'opération, 95, puis 28 et enfin le soir 80 pulsations. L'opérée éprouve des douleurs qui vont en irradiant vers les reins et vers le sacrum. Ces douleurs lui paraissent analogues à celles qu'elle éprouvait pendant les périodes menstruelles. Elles se calment peu à peu et disparaissent vers le soir. De suite après l'opération, il s'est manifesté une toux accompagnée d'expectoration de mucosités; il survient des quintes à mesure que les grosses bronches s'obstruent. Le côté droit de la poitrine est libre, mais la respiration du côté gauche est embarrassée. Râles sibilants et muqueux. Il se produit, à l'extrémité inférieure de la plaie maintenue béante, un suintement séreux sanguinolent, puis séreux, peu abondant. Le ventre reste plat, souple, indolent. Il n'y

a pas de soif, et aucun symptôme alarmant ne se présente. Le sommeil est paisible pendant toute la nuit; il n'est interrompu que par les quintes de toux. Il survient pendant la nuit une vomiturition pendant un effort d'expectoration. Cathétérisme fréquent.

Prescriptions. Acétate de morphine, 10 centigrammes. Infusion de feuilles d'oranger. Abstinence de liquide sucré pour éviter les vomissements autant que possible.

Deuxième jour. — Pouls à 84, 88, 90 pulsations. Râles sibilants dans la poitrine. L'expectoration des mucosités s'est produite quatre fois, dans le courant de la journée, à la suite d'efforts de toux d'une demi-heure de durée. Anxiété, dyspnée, avant chaque accès d'expectoration. Les douleurs abdominales ont complétement disparu. Calme, sommeil dans les intervalles de toux. Absence de soif. Ventre souple, mou, indolent à la pression. Un peu de sensibilité dans la profondeur des fosses iliaques avec sensation de traction légère. Dès le matin, je dispose dans l'intérieur de la plaie béante, un appareil dilatateur, en détrnisant avec précaution les adhérences déjà très-fortes établies entre l'intestin grêle et la vessie, dans l'intervalle des deux serre-nœuds. Cet espace est maintenu libre par une rangée de tubes de caoutchouc largement fenestrés.

Prescriptions. — Acétate de morphine, 10 centigrammes. Infusion de feuilles d'oranger. Infusion de 5 grammes de polygala dans 120 grammes d'eau, édulcorée avec 30 grammes de sirop de Tolu. Bouillons. Pâte de réglisse, dont l'opérée a consommé environ 100 grammes par jour, pendant la première quinzaine qui a suivi l'opération. La plaie est pansée trois fois par jour.

Troisième jour. — Pouls à 95, 105, 97 pulsations. Il s'établit une transpiration abondante à plusieurs reprises. L'expectoration est plus facile. La respiration est libre. La plaie commence à fournir de la sérosité grisâtre, sans mauvaise odeur, provenant des parties mortifiées dans la profondeur. Extraction de trois épingles de la suture superficielle. Réunion immédiate. Des lotions de sulfate de fer sont faites sur l'incision et sur les points de suture. Urines abondantes, un peu colorées. État excellent. Bouillons. Potage.

Quatrième jour. — Le pouls marque 98, 95, 90 pulsations. Dans la nuit, il est survenu une quinte de toux et d'expectoration de

mucosités pendant trois heures. Plusieurs accès de toux de peu de durée dans le courant de la journée. Les vessies remplies de glace sont supprimées. L'appareil dilatateur bivalve est enlevé; il est remplacé par un paquet de tubes en caoutchouc et par des mèches de charpie sèche. Les serre-nœuds sont maintenus écartés par une tige transversale qui les relie l'un à l'autre. La suppuration n'exhale pas de mauvaise odeur. Urines abondantes. Transpiration très-forte. Le ventre est souple, indolent, mais il commence à s'élever un peu, distendu par des gaz qu'on évacue au moyen d'une canule, afin de s'opposer au décollement des adhérences des anses intestinales agglutinées aux environs de la plaie. Extraction de la troisième et de la quatrième épingle de la suture superficielle.

Cinquième jour. — Pouls à 92, 95, 88 pulsations. Accès de toux d'une demie heure de durée pendant la nuit. Durant la journée, surviennent plusieurs quintes avec expectoration abondante. L'état général est excellent. S'il n'y avait pas eu de bronchite, l'opérée ne se serait pas ressentie en quelque sorte de l'opération grave qu'elle a subie et dont elle ignore du reste les circonstances; mais les efforts de toux provoquent chaque fois une douleur très-vive sur le trajet des points de suture profonde, surtout des deux inférieurs qui sont plus tiraillés que les autres, à cause de l'écartement des lèvres de la partie inférieure de la plaie, toujours maintenue largement béante. Extraction de la dernière épingle de la suture superficielle. La peau est douloureuse, enflammée sur le trajet des deux points inférieurs de suture profonde.

Sixième jour. — Pouls à 90, 87, 88 pulsations. L'expectoration des mucosités bronchiques a encore lieu trois ou quatre fois par jour, par quinte d'un quart d'heure à une demi-heure de durée. Les efforts de toux sont très-douloureux sur le trajet des deux derniers points de suture qui coupent peu à peu les chairs. Urines abondantes, claires. Lavement simple. Évacuation alvine.

L'infusion de polygala est remplacée par une potion avec $0^{gr},15$ de kermès. Bouillons, potages, poulet.

Septième jour. — Pouls à 82, 84, 88 pulsations. Expectoration abondante de mucosités à plusieurs reprises. État excellent du reste. Urines très-claires. Lavement. L'acétate de morphine est supprimé

et remplacé par 10 grammes d'eau de laurier-cerise. Alimentation *ad libitum*. Eau rougie.

Huitième jour. — Pouls à 95, 98 pulsations. La bronchite diminue d'intensité. Respiration libre. Expectoration facile. L'appétit est excellent. Position demi-assise. Suppuration peu abondante. La douleur provoquée par la toux sur le trajet des derniers points de suture profonde, où la peau est très-sensible à la pression, donne lieu à une surexcitation nerveuse, avec mouvement fébrile. Du reste, le ventre est souple, mou, indolent, excepté sur le trajet des points de suture, où le tissu sous-dermique est enflammé et où il tend à se faire un travail de suppuration.

Prescriptions. — Infusion de valériane et de feuilles d'oranger. Eau de laurier-cerise. Éther. La potion kermétisée est supprimée.

Neuvième jour. — Pouls à 80, 82 pulsations. Nuit agitée. Surexcitation nerveuse. L'opérée est tourmentée par des gaz intestinaux. Un lavement avec une cuillerée de miel dans parties égales d'eau et de lait procure une évacuation alvine abondante, qui produit un soulagement marqué. Extraction du premier point de suture profonde. Quatre séries de cordonnets attachés à la paroi abdominale par du collodion sont établies. Le pansement n'a plus lieu que deux fois par jour. Le fil de la ligature en masse des artères épiploïques se détache spontanément.

Dixième jour. — Pouls à 83 pulsations. Extraction des fils du deuxième, du troisième et quatrième point de suture profonde. Un abcès phlegmoneux développé sur le trajet du quatrième point, dans le tissu cellulaire sous-cutané, donne issue à environ 30 grammes de pus épais. Des tubes fenêtrés sont placés dans chaque orifice des points de suture. Lavement au miel. La bronchite diminue progressivement.

Onzième jour. — Pouls à 77 pulsations. État très-satisfaisant.

Douzième jour. — Pouls à 74 pulsations. L'opérée a dormi toute la nuit. Extraction du dernier point de suture profonde. Appétit excellent. La suppuration sur le trajet des points de suture est presque complétement tarie.

Treizième jour. — Extraction des deux serre-nœuds qui plongeaient l'un et l'autre à une profondeur de 8 à 9 centimètres dans

l'intérieur de la cavité péritonéale (1). Des tubes en caoutchouc sont glissés le long des fils de fer, pour empêcher ces derniers de blesser les intestins et pour faciliter leur extraction ultérieure, à la chute des parties mortifiées du col de la matrice.

Quatorzième jour. — Extraction des anses de fil de fer des serre-nœuds qui ont offert les dimensions suivantes : l'anse du côté droit a 8 millimètres de diamètre et celle du côté gauche a 11 millimètres de diamètre. Ces anses n'avaient plus été serrées à partir du deuxième jour.

Quinzième jour. — Pouls à 75 pulsations. Les trajets fistuleux des sutures profondes sont cicatrisés dans presque toute leur étendue. Un gros tube en caoutchouc, de 14 millimètres de diamètre, assure l'issue du pus et des détritus mortifiés de la matrice, provenant de la profondeur de la cavité pelvienne, concurremment avec d'autres tubes fenestrés d'une petite dimension. Plusieurs lambeaux de tissus mortifiés s'échappent pendant les injections détersives.

Seizième jour. — Diverses parties de tissus mortifiés sortent encore de la profondeur, ou sont extraits avec une pince à pansement. État général excellent. L'opérée se lève pour la première fois. Suppuration presque blanche.

Dix-septième jour. — Suppuration blanche.

A partir de ce jour, la cicatrisation a suivi une marche régulière. Les tubes de caoutchouc, qui plongeaient d'abord à une profondeur de 11 centimètres, ont été raccourcis successivement de 1 centimètre par jour, et au vingt-huitième jour, il n'est plus resté qu'une petite plaie superficielle, étroite, de 3 centimètres de longueur, et qui a été complétement fermée le trente et unième jour, le 20 mai. A chaque pansement renouvelé deux fois par jour, les tubes de caoutchouc ont été nettoyés, puis désinfectés dans une solution de 10 grammes de sulfite de soude dans 100 grammes d'eau. La bronchite a diminué peu à peu et a fini par disparaître. A partir du vingt-huitième jour, l'opérée est restée levée, se promenant toute la journée, heureuse et contente, prenant de l'embonpoint et jouissant d'une santé parfaite.

(1) Les serre-nœuds avaient $0^{m},15$ de longueur ; ils ne dépassaient le niveau de la peau que de 2 centimètres environ.

La cicatrice abdominale s'est réduite à une longueur de 11 centimètres. Comme chez mes précédentes opérées d'ovariotomie, il n'existe aucune éventration. Mon procédé particulier de réunion met à l'abri de cet accident, parce qu'il permet d'obtenir une suture exacte et une cicatrice solide dans toute l'épaisseur des tissus de la paroi abdominale (1). La hernie ombilicale est radicalement guérie.

Le ventre est également souple, mou de toutes parts. Le col de la matrice occupe sa place normale : il n'éprouve plus aucune déviation.

Les règles n'ont plus paru. A l'époque habituelle il ne s'est produit absolument aucun des symptômes éprouvés antérieurement à l'opération.

Le pouls a présenté les variations suivantes :

Premier jour. — Après l'opération 95, 82, 80 pulsations.

Deuxième jour. — 84, 88, 90 pulsations. (Développement graduel de la bronchite).

Troisième jour. — 95, 105, 97 pulsations. (Apogée du développement de la bronchite).

Quatrième jour. — 98, 95, 90 pulsations. (Inflammation des tissus sous-cutanés sur le trajet des deux derniers points de suture profonde).

Cinquième jour. — 92, 95, 88 pulsations.

Sixième jour. — 90, 87, 88 pulsations.

Septième jour. — 82, 84, 88 pulsations.

Huitième jour. — 95, 98 pulsations. (Formation d'un abcès phlegmoneux dans le tissu cellulaire sous-cutané).

Neuvième jour. — 88, 80, 82 pulsations.

Dixième jour. — 83 pulsations. (Ouverture de l'abcès).

Onzième jour. — 97 pulsations.

Douzième jour. — 94 pulsations.

Quinzième jour. — 95 pulsations.

Trentième jour. — 92 pulsations.

(1) Cependant, dix mois environ après, il s'est manifesté à l'extrémité inférieure de la cicatrice, là où la réunion n'a pas eu lieu d'une manière immédiate, une pointe herniaire dont le développement a pu être facilement arrêté par un bandage ordinaire.

L'extirpation de la matrice et des deux ovaires n'a été suivie que de douleurs très-modérées. Ces douleurs, provoquées par la constriction des nerfs de ces organes, irradiaient vers les reins et vers le sacrum. Elles étaient, pour l'opérée, comparables à celles qu'elle éprouvait à chaque période menstruelle. Ces douleurs, d'abord assez vives après l'opération, au réveil de la sensibilité, se sont calmées peu à peu et ont disparu complétement vers le soir, pour ne plus revenir. Depuis, la cicatrisation et l'élimination des tissus mortifiés ont marché très-régulièrement, grâce à la manière dont elles ont été dirigées, et l'opérée ne s'est pas même doutée de l'extirpation de ses organes générateurs avant qu'on l'en ait informée.

Résultats de l'opération. La malade a été radicalement débarrassée de sa tumeur et mise à l'abri de toute récidive par l'amputation de l'utérus. Elle n'a à redouter aucune de ces infirmités si fréquentes chez la femme, qui tirent leur origine de la matrice, telles que la leucorrhée, les polypes, les hémorrhagies, la descente de la matrice. L'extirpation des ovaires devenus déjà inutiles du fait de l'existence d'une tumeur fibreuse aussi considérable, qui s'oppose nécessairement à l'évolution normale de la grossesse, a débarrassé l'opérée de ses époques menstruelles et de tous les inconvénients qui s'y rattachent, ainsi que des maladies qui tirent leur origine des ovaires. Enfin, on a obtenu la guérison de la hernie ombilicale. Il n'est résulté aucun trouble dans les fonctions du tube digestif et de la vessie. La durée de la vie, qui n'aurait guère pu se prolonger au delà de deux à trois ans, vu les progrès rapides de la tumeur pendant les deux dernières années, au prix de souffrances continues, peut être portée à une limite indéfinie, à l'abri de toute maladie et de toute infirmité résultant des ovaires et du corps de la matrice.

J'ai revu madame S. à l'anniversaire de son opération. Sa santé est toujours excellente; elle a pris de l'embonpoint et elle continue à se livrer sans inconvénient à ses occupations.

Description des pièces pathologiques. — La tumeur fibreuse extirpée pèse 7 kilogrammes. Elle a une forme ovoïde; elle est arrondie en haut et en avant, aplatie en arrière, où elle se moulait sur la saillie de la colonne vertébrale. Son extrémité droite est plus enflée et plus consistante que celle du côté gauche. La tumeur

est fibreuse, compressible et d'une structure compacte dans toute son épaisseur. Elle présente l'aspect ordinaire et la structure microscopique des tumeurs fibreuses de la matrice. Sur la coupe, elle paraît aréolaire, composée d'une agglomération de noyaux fibreux plus ou moins volumineux, d'une consistance variable. Vers la gauche, les chocs communiqués à la masse y déterminent un mouvement vibratoire, analogue à celui d'une masse gélatineuse et qui en impose pour une fluctuation vague. La tumeur offre les diamètres suivants : transversalement, 30 centimètres; d'avant en arrière, 17 centimètres; de bas en haut, 23 centimètres. Sur le bord antérieur gauche, elle était adhérente à l'épiploon. Trois artères épiploïques du calibre de l'artère radiale, non accompagnées de veines, y pénètrent en ce point. Partout ailleurs sa surface est lisse et libre d'adhérences. L'accroissement rapide de la tumeur paraît devoir être attribué à ces connexions vasculaires anormales, ainsi que dans le cas précédent.

La matrice a été amputée exactement au niveau de la réunion du col avec le corps, la partie sus-vaginale du col étant restée comprise entre les anses des deux ligatures. La matrice est hypertrophiée, très-vasculaire et offre dans son épaisseur un petit corps fibreux. La tumeur fibreuse extirpée était implantée sur le fond de la matrice, sur l'angle gauche. La ligature, qui a été placée sur le pédicule de la tumeur avant son extirpation, passait en travers de l'angle gauche de la cavité utérine. Par l'enlèvement de la tumeur de la matrice, la trompe gauche a été divisée en deux endroits à son insertion. Les artères utérines ont un calibre très-considérable, et les veines utérines dans le ligament large des deux côtés sont énormes, comme à la fin d'une grossesse. Les trompes sont parfaitement saines et libres d'adhérences. L'ovaire du côté gauche est sain. Celui du côté droit présente un volume plus considérable qu'à l'état normal. En arrière, plusieurs vésicules de de Graaf sont hypertrophiées; en avant se trouve un ovule en pleine maturité; la vésicule qui le renferme est saillante, amincie, prête à se rompre. Les diamètres de l'ovaire gauche sont : suivant la longueur, 35 millimètres; suivant l'épaisseur, 12 millimètres. Ceux de l'ovaire droit sont : suivant la

longueur, 44 millimètres; suivant l'épaisseur, 25 millimètres.

Remarques. — Il est intéressant de rapprocher de cette observation le cas de M. C. Clay, de Manchester, relatif à une opération analogue, que cet habile chirurgien a pratiquée avant moi, presque en même temps, le 2 janvier 1863 et dont le compte-rendu se trouve dans la *Gazette médicale* de Londres, du 18 avril 1863.

« Mademoiselle N., de S. me consulta pour la première fois en 1858, pour une tumeur abdominale qui lui occasionnait du malaise depuis quelques années. Elle était amaigrie, mais sa santé était bonne du reste. La menstruation était irrégulière. La tumeur, plus développée du côté droit, était compacte, de forme irrégulière, très-dure, très-mobile et probablement sans adhérences graves; son poids pouvait être évalué à environ 5 kilogrammes. La malade se plaignait d'une sensation de pesanteur et de pression sur le périnée. A l'exploration vaginale, je trouvai que la tumeur remplissait en grande partie l'excavation pelvienne. Le doigt passait avec difficulté le long du sacrum et je ne pus sentir nulle part l'orifice du col utérin. A cette époque la miction s'opérait naturellement, les règles n'étaient pas supprimées; il existait seulement de la constipation. Comme la tumeur n'avait pas augmenté d'une manière sensible dans les derniers mois, j'engageai la malade à venir me revoir si les progrès de sa maladie occasionnaient des troubles plus sérieux. Ma première impression relative à ce cas, fut de rapporter la tumeur à l'utérus, quoique en beaucoup de cas elle ressemblât à une tumeur ovarienne. L'impossibilité d'atteindre l'orifice du col ajoutait à la difficulté du diagnostic. La consistance prononcée qui fait défaut dans les tumeurs fibreuses de l'utérus, la forme lobulée de la tumeur et sa mobilité indiquaient une affection de l'ovaire. Il est digne de remarque qu'en imprimant des mouvements de latéralité à la tumeur abdominale, la partie renfermée dans le bassin restait immobile.

» En 1862, la malade vint me voir deux ou trois fois. Il n'était survenu aucun changement dans l'état local, seulement la tumeur remplissait tellement le bassin qu'une intervention devenait imminente pour maintenir les fonctions de la vessie et de l'intestin. Le doigt ne pouvait passer le long de la courbe du sacrum qu'en occasionnant de la douleur. L'opération fut fixée au 2 janvier 1863,

avec la réserve qu'on ferait d'abord une incision exploratrice et qu'on ne continuerait que s'il n'existait pas de difficulté particulière à l'extirpation. Au jour fixé, en présence de MM. Hammond, de Preston, Carr, de Sheffield et Edlin, dans une chambre chauffée à 24 degrés centigrades, je fis une incision de 33 centimètres et je mis à découvert une vaste tumeur utérine, de forme irrégulière, qui n'offrait aucune adhérence, mais dont une portion était fortement enclavée dans le bassin d'où on ne put la tirer qu'en déployant un effort considérable. Les ovaires faisaient corps avec la tumeur, qui était recouverte dans une certaine étendue par les ligaments larges, dans l'épaisseur desquels elle se trouvait en grande partie développée. A la surface postérieure de la tumeur se trouvaient annexées trois petites masses fibreuses de la grosseur d'un œuf. L'ovaire droit était malade, mais peu volumineux. L'ovaire gauche présentait une forme naturelle. Du côté des ligaments larges, la tumeur était couverte de vaisseaux sanguins. Je détachai les ligaments larges, en ayant soin de lier successivement les vaisseaux, et je continuai ainsi la dissection jusqu'au col de l'utérus. Dès que je pus passer mon doigt autour de la tumeur, une ligature formée par trois fils de chanvre indien fut disposée immédiatement au-dessus de l'orifice du col que je divisai ensuite au-dessus. En opérant ainsi, j'avais l'intention de conserver la partie supérieure du canal vaginal dans toute son intégrité plutôt que de courir le risque, comme dans le cas de 1844, de comprendre la partie supérieure du vagin dans la ligature au-dessous de l'orifice. De cette manière, je prévenais l'introduction si redoutée de l'air dans la cavité abdominale. La tumeur fut enlevée avec une très-faible perte de sang. Les deux lèvres de l'incision furent réunies avec six points de suture entrecoupée ; l'abdomen fut entouré d'un bandage et la malade placée confortablement dans son lit. L'opération ne dura pas plus de quinze minutes. On administra à l'opérée 15 centigrammes d'opium.

» Pendant les premières vingt-quatre heures, l'opérée éprouva des nausées et des vomissements très-fatigants, mais cependant l'opium, dont elle prit 50 centigrammes, lui procura quelques moments de sommeil. Les deuxième, troisième et quatrième jour, on s'occupa de combattre l'inflammation péritonéale qui cessa à la fin du quatrième

jour. L'excrétion de l'urine fut entretenue au moyen du cathétérisme souvent répété. Après le quatrième jour, les urines devinrent abondantes, ce que je considérai comme un signe favorable. Au quatrième jour, on donna un lavement, et une partie des points de suture entrecoupée fut enlevée : je les enlève généralement au troisième jour. Dans ce cas, un ou deux points de suture avaient coupé la peau et je les maintins un peu plus longtemps que d'habitude. L'abdomen avait repris sa forme naturelle; mais au sixième jour il se laissa peu à peu distendre. On combattit avec succès l'inflammation par des fomentations. Au huitième jour, l'opérée prit avec plaisir du bouillon et de la gelée de viande, ce qui était devenu nécessaire, d'autant plus qu'il se manifesta le lendemain des symptômes de prostration et de l'insomnie. On administra de l'opium. Le dixième jour, l'état de l'opérée s'améliora notablement. Le onzième et le douzième jour, l'amélioration se continua. Les intestins commencèrent à fonctionner régulièrement. Il survint de l'appétit et du sommeil. Le quatorzième jour, la suppuration s'était établie librement le long des ligatures et la cicatrisation de la plaie s'opérait d'une manière régulière. L'urine était chargée et avait une odeur fétide : cet état dura encore quelques jours. Le quinzième jour, deux des ligatures se détachèrent; l'urine était moins fétide. Les seizième, dix-septième, dix-huitième jours, l'amélioration devint très-notable ; toutes les ligatures se détachèrent à l'exception de celle du col de l'utérus. Celle-ci était encore très-solidement fixée, et je ne crus pas devoir exercer de traction sur elle. Le dix-neuvième jour, l'opérée prit une alimentation très-substantielle. Le vingt-unième et le vingt-deuxième jour, elle se leva pendant deux heures chaque fois. A partir de cette époque, la guérison continua ses progrès. Le trentième jour, la ligature du col persistait encore, mais elle était plus lâche; il ne restait plus qu'un trajet fistuleux le long de la ligature, ce qui n'offrait pas grand inconvénient. Le trente-cinquième jour, l'opérée retourna chez ses parents, après avoir fait sans inconvénient et sans fatigue un trajet de 40 milles en chemin de fer.

» La tumeur extirpée a été examinée par le professeur Simpson, d'Édimbourg. Elle pesait 5 kilogrammes et demi. La cavité utérine

était dilatée et allongée; elle contenait un polype fibreux à moitié pédiculé de la grosseur d'une noix. La masse tout entière était constituée par le fond et par le col de l'utérus jusqu'au-dessus de l'orifice, avec une grande quantité de tumeurs fibreuses enclavées dans leurs parois (1). »

Cette opération offre à la fois un intérêt d'actualité et un intérêt pratique.

Elle n'est point la première en date; car, antérieurement, une douzaine d'opérations analogues ont eu lieu et plusieurs fois avec succès. La première opération de ce genre a été pratiquée par Heat, de Manchester, en 1843, et le premier succès a été obtenu par M. Kimball, de Lowel, en 1854. M. C. Clay, en 1844, aurait probablement mené à bonne fin la guérison d'une de ses opérées, si un accident arrivé le quinzième jour, n'avait occasionné une péritonite, à laquelle elle succomba le lendemain.

Le procédé opératoire de M. C. Clay diffère de celui que j'ai moi-même employé. M. C. Clay a successivement lié les vaisseaux des ligaments larges, et a ensuite embrassé le col de la matrice par une ligature de fil circulaire; tandis que je n'ai placé que deux ligatures métalliques en masse, de chaque côté de l'utérus, au moyen de deux serre-nœuds. Ma manière de procéder expose moins, dans les cas où elle est applicable aux accidents consécutifs, simplifie l'opération et permet d'obtenir une guérison plus rapide.

J'ai réuni, dans les tableaux suivants A, B, C, les opérations de gastrotomie, qui ont été pratiquées jusqu'ici dans des cas de tumeurs fibreuses utérines.

(1) *Observations on Ovariotomy statistical and practical. Also, a successful case of entire removal of the uterus and its appendages, by* C. Clay, dans *Transact. of the obstetr. Soc. of London*, t. V. Londres, 1864.

A. — *Opérations de gastrotomie avec extirpation de tumeurs fibreuses pédiculées de la matrice par la ligature ou par l'énucléation.*

NOMS des chirurgiens.	DATE de l'opération.	AGE.	NATURE ET SIÉGE.	RÉSULTATS.	BIBLIOGRAPHIE.
J. L. Atlee...	1843	42	Quatre tumeurs fibreuses de la matrice.	Mort par hémorrhagie au cinquième jour.	*American Journal of med. sc.*, avril 1845.
W. L. Atlee..	1844 28 août.	24	Tumeur fibreuse pédiculée du poids d'un kilogramme.	Guérison le vingt-cinquième jour. Mort par phthisie trois ans après l'opération.	*American Journal of med. sc.*, avril 1855.
W. L. Atlee..	1849 24 novemb.	39	Tumeur fibreuse pédiculée du poids de 3 kilogrammes.	Guérison. Mort par choléra au trente-neuvième jour.	*American Journal of med. sc.*, avril 1855.
W. L. Atlee..	1851 20 mai.	45	Tumeur fibreuse du poids de 3 kilogrammes.	Mort par hémorrhagie au troisième jour.	*American Journal of med. sc.*, avril 1855.
W. L. Atlee..	1853 3 mars.	40	Trois tumeurs fibreuses pédiculées et interstitielles du poids de 2 kilogrammes.	Mort par péritonite au troisième jour.	*American Journal of med. sc.*, avril 1855.
J. B. Brown..	.....	....	Tumeur fibreuse interstitielle.	Mort par phlébite.	Braithwaite, *Retrosp.*, t. XLV, p. 310.
Fletcher.....	.....	....	Tumeur fibreuse pédiculée.	Guérison le soixante-sixième jour.	*British med. Journal*, n° 38, 1863.
Granville....	1837 21 mars.		Tumeur fibreuse pédiculée.	Mort à la suite d'une mortification de l'intestin.	R. Lee, *Med,. chir. Transact.*, t. XXXIV, p. 14.
Hakes.....	.....	....	Tumeur fibro-cystique.	Mort du choc, trente heures	*British med. Journal*, février

			poids de 1600 grammes.		
Herff.....	.....	....	Tumeur fibreuse pédiculée, du poids de 2 kilogrammes.	Guérison au bout d'un mois.	*New-York Journal*, mars 1856.
Kœberlé.....	1863 14 mars.	24	Tumeur fibreuse pédiculée, du poids de 33 kilogrammes. Incision de 55 centimètres de longueur. Adhérences très-vasculaires, étendues.	Mort par épuisement au quatrième jour.	Kœberlé, *Documents pour servir à l'histoire de l'extirpation des tumeurs fibreuses de la matrice par la méthode sus-pubienne*, obs. I, Strasbourg, 1864; idem., *Gaz. med. de Strasbourg*, 1864.
Kœberlé.....	1863 21 novemb.	34	Ascite grave. — Tumeur fibreuse pédiculée, très-vasculaire, avec adhérences nombreuses, diagnostiquée.	Mort par péritonite le deuxième jour.	Kœberlé, *loc. cit.*, obs. III.
Lane.....	1844 15 février.	43	Tumeur fibro-cystique pédiculée.	Guérison au bout de trois semaines. Mort cinq ans et demi après l'opération, des suites d'une maladie de la vessie.	J. Clay's, *table IV*, Kiwisch's *clin. lect.*
Nelson.....	.....	....	Tumeur fibreuse pédiculée.	Guérison.	*American Journal of med. sc.*, 1860.
J. Sloane....	.....	33	Tumeur fibreuse pédiculée, du poids de 25 kilog. — Ascite.	Mort par hémorrhagie cinq heures après l'opération.	*Brit. med. Journ.*, février 1858.
T. S. Wells..	1859 17 juin.	29	Tumeur fibro-cystique avec adhérences étendues. — Ascite.	Mort par péritonite au deuxième jour.	*Medical Times*, 9 juillet 1859.
T. S. Wells..	.....		Tumeur fibro-cystique.	Mort du choc, quatre heures après l'opération.	*Pathological Transact.*, t. XIV, p. 204.

B. — *Opérations de gastrotomie avec extirpation, ou avec amputation partielle de la matrice envahie par les tumeurs fibreuses, avec ou sans extirpation des deux ovaires.*

NOMS des chirurgiens.	DATE de l'opération.	AGE.	NATURE ET SIÉGE.	RÉSULTATS.	BIBLIOGRAPHIE.
Boinet.	1864 mars.	. . . .	Tumeurs fibreuses interstitielles. Extirpation de la matrice et des ovaires.	Mort.	
I. M. Boyd. .	. . . . .	. . . .	Tumeur fibreuse du poids de 1500 grammes. Extirpation de la partie sus-vaginale de l'utérus et des deux ovaires.	Guérison trois mois après l'opération.	*American Journal of med. sc.*, 1856.
W. Burnham.	. . . . .	. . . .	Extirpation de l'utérus et des deux ovaires.	Guérison deux mois après l'opération.	Nelson's *Amer. Lancet*, 1854, *Worcester med. Jour.*, 1854.
Cadge.	. . . . .	. . . .	Tumeur fibreuse interstitielle. Extirpation de l'utérus et des deux ovaires.	Mort du choc, trente-six heures après l'opération.	Cas communiqué à M. Routh.
C. Clay.	. . . . .	. . . .	Ablation d'une grande partie de la matrice et des ovaires.	Mort par hémorrhagie une heure et demie après l'opération.	*Medical times*, n° 164, p. 18; Safford Lee, *On Tumours*, p. 268.
C. Clay.	1844 16 janvier.	52	Extirpation de l'utérus et des deux ovaires.	Mort par péritonite à la suite d'un accident, au quinzième jour.	*Results of Ovariotomy sc. by* C. Clay, *case* 22, 1848. R. Lee, *med. chir. Transact.*, t. XXXIV, p. 21.
C. Clay.	1864 2 janvier.		Extirpation du corps de la matrice et des deux ovaires.	Guérison, mais la ligature persistait encore au trente-cinquième jour.	*Medical Times and Gazette*, London, 18 avril 1863; *Transactions of the obstetrical Soc.*

Heath.....	1843 21 novemb.	46	Extirpation de la matrice.	Mort par hémorrhagie dix-sept heures après l'opération.	*Medical Times and Gazette*, 8 décembre, 1843.
Kimball.....	1864	....	Tumeur fibreuse diagnostiquée. Extirpation de la matrice.	Guérison. La ligature n'était pas encore tombée huit mois après l'opération.	*Boston med. and surgic. Journal*, mai 1855.
Kimball.....	.....	....	Tumeur fibreuse diagnostiquée. Extirpation de la matrice.	Mort par hémorrhagie le troisième jour.	*Boston med. and surgic. Journal*, mai 1855.
Kimball.....	.....	....	Extirpation de la matrice.	Mort par péritonite le dixième jour.	*Boston med. and surgic. Journal*, mai 1855.
Kœberlé.....	1863 20 avril.	30	Tumeur fibreuse interstitielle, du poids de 7 kilogrammes, diagnostiquée. Extirpation du corps de la matrice et des deux ovaires.	Guérison complète trente et un jours après l'opération.	*Gaz. med. de Strasbourg*, oct. 1863.
Kœberlé.....	1863 19 décemb.	35	Tumeur fibro-cystique diagnostiquée. Ablation d'une grande partie de la matrice.	Mort par hémorrhagie au troisième jour.	Kœberlé, *Documents, etc.*, *loc. cit.*, obs. IV.
O'Reilly?					
Parkman ...	1848 8 janvier.	27	Tumeurs fibreuses interstitielles.	Mort par hémorrhagie douze heures après l'opération.	Lyman's *Report*. Boston, 1856.
E. R. Peaslee.	1853 21 septemb.	35	Ascite. Extirpation de la matrice. Etranglement et gangrène de l'intestin.	Mort par péritonite au cinquième jour.	*American Journ. of med. sc.*, avril 1855
Sawyer.....	1860	43	Extirpation de la matrice.	Mort par péritonite au sixième jour.	*American Journal of med. sc.*, 1860, p. 46.
T. S. Wells...	.....	....	Tumeur fibreuse du poids de 14 kilogrammes, enlevée avec les ovaires.	Mort par pyohémie au quatrième jour.	Cas communiqué à M. Routh.

C. — *Opérations de gastrotomie, dans des cas d'erreurs de diagnostic, entreprises dans le but d'extirper des tumeurs de l'ovaire, où l'on a rencontré des tumeurs fibreuses de la matrice, qui n'ont pas été ou qui n'ont pu être enlevées.*

NOMS des chirurgiens.	DATE de l'opération.	AGE.	NATURE DU SIÉGE.	RÉSULTATS.	BIBLIOGRAPHIE.
W. L. Atlee..	1849 22 mai.	33	Tumeur fibreuse de la matrice, sans adhérences, ponctionnée, non enlevée.	Rétablissement. Mort à la suite d'un érysipèle, six mois après l'opération.	*American Journal of med. sc.*, avril 1855.
W. L. Atlee,.	1849 13 octobre.	43	Tumeur utérine fibro-cystique, sans adhérences, non enlevée.	Rétablissement. Mort quatre années après l'opération.	*American Journal of med. sc.*, avril 1855.
W. L. Atlee..	1850 13 avril.	41	Tumeur fibreuse utérine sans adhérences, non enlevée.	La malade vivait encore en 1855.	*American Journal of med. sc.*, avril 1855.
W. L. Atlee..	1851 20 décemb.	42	Tumeur fibreuse pédiculée, offrant des adhérences étendues, non enlevée. Pendant l'opération un abcès développé dans la profondeur de l'abdomen fut ouvert et donna issue à une grande quantité de pus.	La malade vivait encore en 1855.	*American Journal of med. sc.*, avril 1855.
J. B. Brown .	.....	....	Tumeur fibreuse interstitielle, non enlevée.	Rétablissement.	Cas communiqué à M. Routh.

J. B. Brown.	.....	....	Tumeur fibro-cystique, non enlevée. Erysipèle.	[illegible]	[illegible]
J. B. Brown.	.....	....	Tumeur fibro-cystique, non enlevée. Pyohémie.	Mort au vingt-sixième jour.	Cas communiqué à M. Routh.
J. B. Brown.	.....	....	Tumeur fibreuse pédiculée. Utérus en gestation. Tumeur non enlevée. Pyohémie.	Mort au dix-neuvième jour.	Cas communiqué à M. Routh.
Cutter.	.....	....	Grande tumeur pariétale et tumeurs multiples interstitielles. Opération inachevée.	Mort par péritonite au douzième jour.	*American Journal of med. sc.*, 1854, vol. LIII, p. 34.
Deane.....	1848 6 juin.		Tumeur fibreuse, pariétale du côté gauche de la matrice, non enlevée.	Guérison au bout de quinze jours.	*Boton med. and surg. Journal*, octobre 1848.
Dieffenbach...	1826	44	Tumeur solide très-dure, adhérente ponctionnée, non enlevée.	Rétablissement.	Kurt's, *Magazin für die gesammte Heilk*, t. XXV, p. 349.
Lizars.....	1825 24 avril.	43	Tumeur fibreuse très-vasculaire, ponctionnée et incisée, non enlevée.	Rétablissement.	R. Lee, *Med. chirurg. Transactions*, t. XXXIV, p. 14.
Mussey.....	1850	....	Tumeur fibreuse interstitielle, non enlevée.	Mort par épuisement quatorze heures après l'opération.	Hamilton's *Report* dans *Ohio med. and surg. Journal*, novembre 1859.
N. Smith....	.....	....	Tumeur fibreuse interstitielle, non enlevée.	Rétablissement.	*Lyman's Report, etc.*, Boston, 1856.

Le nombre total des cas précédents (1), relatifs à des gastrotomies entreprises en majeure partie par suite d'une erreur de diagnostic est de 50, dont 36 se rapportent à des opérations restées inachevées, dans lesquelles les tumeurs n'ont pas été enlevées.

Le cas de M. O. Reilly est resté inconnu.

Les 36 opérations terminées ont eu pour résultat 12 guérisons et 24 morts.

Les 14 opérations inachevées ont été suivies de 9 rétablissements et de 5 morts.

Les opérations terminées, relatives à des tumeurs fibreuses pédiculées, sont au nombre de 18 ; elles ont eu pour résultat 7 guérisons et 11 morts. La mortalité a été de 61 pour 100 environ.

Les opérations relatives à des tumeurs fibreuses interstitielles ayant nécessité l'extirpation de la matrice et des ovaires le plus souvent, sont au nombre de 17 ; elles ont été suivies de 5 guérisons et de 12 morts. La mortalité a été de 71 pour 100.

La mortalité des deux tiers des cas d'opérations terminées démontre suffisamment que l'extirpation des tumeurs fibreuses de la matrice par la gastrotomie offre une plus grande gravité que l'extirpation des tumeurs ovariques, surtout si l'on considère la pratique des chirurgiens qui ont eu de beaux succès dans l'ovariotomie, et chez lesquels la mortalité n'a atteint que la moitié ou même le tiers seulement des femmes opérées de tumeurs des ovaires.

Néanmoins, je ne pense pas qu'on doive rejeter ces sortes d'opérations et renoncer à l'extirpation des tumeurs interstitielles de la matrice par la méthode sus-pubienne, ce que dans ces derniers temps encore, M. Nélaton a déclaré impraticable (2).

(1) Les relevés des observations ont été composés en majeure partie avec les éléments qui m'ont été gracieusement communiqués par M. le docteur Routh, un des médecins les plus distingués de Londres, et qui sont indiqués dans un mémoire très-remarquable inséré dans *The Lancet*, 1863, p. 653 et 679 ; 1864, vol. 1, p. 10 (*On some points connected with the pathology, differential diagnosis and treament of fibrous tumours of the uterus*).

(2) Nélaton, *Éléments de path. chir.* Paris, 1859, t. V, p. 794.

J'ai posé les conclusions suivantes dans un mémoire relatif à ce sujet (1).

1° Les tumeurs fibreuses de la matrice gênantes par leur volume, par leur siége, par les accidents qu'elles occasionnent, ou menaçant d'abréger rapidement la durée de l'existence, pédiculées ou interstitielles, peuvent être extirpées à travers la paroi abdominale ;

2° Lorsqu'elles sont pédiculées étroitement, elles peuvent être excisées après la ligature préalable de leur pédicule. L'opération, bien conduite, présente la même gravité qu'une ovariotomie ;

3° Lorsque la ligature du pédicule devra porter sur le corps de la matrice, ou lorsque cet organe renferme d'autres noyaux fibreux, on devra pratiquer son amputation sus-vaginale ou son extirpation complète.

Les ovaires et les trompes devront être enlevés simultanément : 1° parce que ces organes ne sont plus d'aucune utilité et, partant, n'ont plus alors aucune raison d'être ; 2° parce que leur conservation, étant une cause de congestion périodique, de trouble de l'état général peut donner lieu à des affections consécutives à l'opération ; 3° parce que l'opération devient plus facile et moins dangereuse.

Les tumeurs dont le volume est considérable et qui ne sont pas très-vasculaires, peuvent être réduites préalablement à un moindre volume par l'énucléation partielle de leur contenu. Lorsque les ligaments larges ne sont pas trop envahis par les fibroides, les tumeurs peuvent être extirpées avec la matrice, après la ligature préalable et successive des vaisseaux des ligaments larges.

4° L'extirpation des tumeurs fibreuses utérines est surtout indiquée chez les jeunes femmes chez lesquelles les tumeurs utérines prennent un accroissement rapide, menacent sérieusement la santé, tendent à abréger la durée probable de l'existence, ou rendent la vie insupportable aux malades par la gêne, par les accidents et par les infirmités qu'elles occasionnent.

(1) Kœberlé, *Documents pour servir à l'histoire de l'extirpation des tumeurs fibreuses de la matrice par la méthode sus-pubienne.* Strasbourg, 1864 ; id., *Gaz. méd.* Strasbourg, 1864.

L'opération devra être pratiquée, autant que possible, avant que la santé ne soit trop compromise, que la tumeur n'ait acquis un volume trop considérable, soit $0^m,25$ à $0^m,30$ de diamètre.

L'opération est contre-indiquée lorsqu'il existe des adhérences étendues ou que la tumeur est jugée inextirpable par suite de connexions trop étendues, surtout si elle s'est développée dans l'épaisseur des ligaments larges et si elle est très-vasculaire, lorsqu'il existe un épanchement ascitique qui tend à augmenter ou à se reproduire rapidement, lorsqu'il existe des affections concomitantes incurables ou des circonstances qui peuvent influer d'une manière fâcheuse sur la marche de la guérison.

VII.

Ovariotomie double pratiquée le 15 *juin* 1863.

Histoire de la maladie. — Mademoiselle S., de Carlsruhe, âgée de trente ans, d'une constitution forte, d'un tempérament nerveux, est affectée d'un kyste de l'ovaire qui a été reconnu pour la première fois, il y a cinq ans, par M. le docteur Schweick, membre du conseil de santé du duché de Bade, mais que le malade fait remonter à dix ou quinze ans. La tumeur a eu un développement très-lent jusqu'il y a un an ; dans les trois derniers mois, elle s'est accrue d'une manière considérable.

La circonférence du ventre mesure $1^m,08$. Tout l'abdomen, de consistance égale, est régulièrement arrondi. La sonorité n'est perceptible que sur les parties latérales de la colonne vertébrale. Le creux épigastrique et la base de la poitrine donnent un son mat. Il n'y a pas d'ascite. La fluctuation est très-manifeste dans toute l'étendue de la surface abdominale, qui rend un son mat.

Il n'existe point d'adhérences sur les parties latérales de la tumeur. Le ventre est fortement distendu. L'ombilic ne se déplace pas, soit en raison de cette tension, soit par suite d'adhérences, qui doivent être peu étendues, du reste, si elles existent, car il n'y a jamais eu de douleur en ce point.

A l'exploration, on ne sent aucune tumeur dans l'excavation

pelvienne, où la fluctuation est perceptible. Le col de la matrice est dévié à gauche, ce qui semble indiquer un kyste de l'ovaire gauche. Ce kyste est uniloculaire et ne paraît pas devoir être accompagné d'une tumeur ou de kystes multiloculaires d'un volume prononcé. Si l'ovaire droit est également dégénéré, il ne doit offrir qu'un faible volume. La maigreur de la malade est extrême. Le pouls marque soixante-quatorze pulsations.

La malade n'a jamais été ponctionnée ; elle n'a jamais éprouvé de douleurs abdominales, soit générales, soit circonscrites, si ce n'est depuis huit jours, dans l'hypocondre gauche. La menstruation est devenue irrégulière dans ces derniers temps; la miction est restée normale. Les fonctions du tube digestif sont très-embarrassées, il existe une constipation opiniâtre. Le ventre a toujours été contenu par un bandage.

Opération. — La malade, bien déterminée à l'opération, y fut préparée la veille par un purgatif et l'administration du sous-nitrate de bismuth.

L'opération eut lieu le 17, à neuf heures du matin, en présence de M. le professeur Ehrmann, doyen de la Faculté de médecine, de M. le professeur Coze, de M. le docteur Schweick, de Carlsruhe, et de M. le docteur Lahillonne, capitaine d'artillerie, qui a fait la relation de l'opération.

M. Elser était chargé de chloroformer la malade, qui était enveloppée de flanelle. On avait fait du feu dans sa chambre, parce que des pluies abondantes, tombées les jours précédents et le jour même de l'opération, avaient considérablement abaissé la température (1).

« M. Kœberlé ayant fait une incision de $0^m,12$, entre le pubis et l'ombilic sur la ligne médiane, mit à nu, puis divisa le muscle pyramidal qui remontait jusque vers la partie moyenne de cet espace. L'hémorrhagie, peu abondante, s'arrêta d'elle-même, et il ne fut pas nécessaire de placer des ligatures.

(1) Une température élevée est de rigueur dans la chambre où l'on opère, afin de ne pas exposer la malade à un refroidissement, par suite d'une exposition prolongée du ventre à l'air.

Le kyste fit aussitôt saillie entre les lèvres de l'incision. L'opérateur le ponctionna avec son trocart, qui demeura accroché au kyste pendant toute la durée de l'opération. Le contenu s'écoula à l'aide d'un tube en caoutchouc, dans un baquet disposé pour le recevoir. Au fur et à mesure que le kyste se vidait, on attira peu à peu ses parois affaissées, et pas une goutte de liquide ne s'échappa irrégulièrement au dehors. Une sonde cannelée, introduite en haut, entre le kyste et la paroi abdominale, avait fait reconnaître qu'il n'existait aucune adhérence au pourtour de l'ombilic. Quelques tractions légères suffirent pour amener tout le kyste au dehors et isoler nettement le pédicule, pendant que le professeur Coze maintenait les intestins au-dessus du kyste, de telle sorte que l'air ne put, autant que possible, pénétrer dans la cavité péritonéale.

C'était bien dans l'ovaire gauche que la tumeur s'était développée conformément au diagnostic.

Le pédicule, formé par le ligament large, présentait une longueur de 5 à 6 centimètres. Un des constricteurs de M. Kœberlé, du plus petit modèle, fut appliqué entre le kyste et son pédicule, de manière à laisser à celui-ci le plus de longueur possible. Après la pose de l'instrument, le pédicule fut excisé.

Quelques gouttes de liquide kystique s'écoulèrent dans le petit bassin, mais il fut aussitôt épongé, et la cavité pelvienne fut ainsi débarrassée de ce liquide et de la petite quantité de sang qui s'était écoulée des lèvres de l'incision (1).

L'ovaire droit était malade, en train de se transformer en kystes.

(1) Je ne considère pas l'introduction du liquide kystique dans la cavité péritonéale comme devant être à même de compromettre le résultat de l'opération, lorsque ce liquide est franchement albumineux et n'a pas subi d'altération putride. Il consiste généralement en albumine pure et est alors aussi inoffensif que le sang, pourvu qu'il ne reste qu'en petite quantité. Une mince couche de sang est très-utile à la surface du péritoine pour agglutiner les anses intestinales entre elles et établir ainsi des adhérences provisoires. C'est pour arriver à ce résultat que je me contente d'exprimer simplement, sans la laver, l'éponge qui me sert à nettoyer la cavité péritonéale.

Son extirpation ayant été résolue, son pédicule, de 0,02 de longueur, fut étreint avec un double fil de fer à l'aide d'un serre-nœud (1). En outre, un fil de soie, dont on traversa le moignon, servit à attirer ce dernier vers l'incision.

Après avoir débarrasssé autant que possible la cavité abdominale de l'air qui avait pénétré, l'incision fut réunie à l'aide de deux points de suture profonde enchevillée, ne comprenant pas le péritoine, et de trois points de suture superficielle entortillée.

L'angle inférieur de la plaie resta libre, béant, donnant passage, à droite au serre-nœud, à gauche au ligament large du côté gauche, qui resta maintenu au dehors par le constricteur. Le serre-nœud était retenu à une profondeur déterminée par une tige transversale contre laquelle il était maintenu, de telle sorte que la partie qui plongeait dans la cavité péritonéale ne mesurait que $0^m,03$.

Les parties destinées à se mortifier avaient été enduites de perchlorure de fer à 40°.

Le creux épigastrique, très-concave, fut garni de compresses. Deux vessies remplies de glaces placées sur une alèze repliée en plusieurs doubles, furent disposées sur le ventre à droite et à gauche de l'incision.

Le réveil de l'opérée fut lent et agité. Quand il fut complet, elle se plaignit de douleurs modérées dans le bassin. On lui administra un peu de glace, quelques cuillerées de vin généreux et de l'acétate de morphine.

L'opération dura un peu moins de trois quarts d'heure; le chloroforme ne donna lieu ni pendant son administration, ni après, à des vomissements. On en employa 120 grammes.

La malade a perdu à peine 60 grammes de sang.

Le kyste pyriforme, long de $0^m,48$, large de $0^m,32$, renfermait

(1) Je préfère les ligatures métalliques établies au moyen de mes serre-nœuds aux simples ligatures avec du fil de soie ou de chanvre, parce que la constriction peut être graduée à volonté, et permet d'obtenir un engourdissement immédiat des nerfs ovariques, une mortification complète du moignon et une chute plus rapide de la ligature. Je me sers d'un double fil de fer mince, bien flexible et bien recuit.

environ 21 litres d'un liquide limpide, citrin, homogène, très-riche en albumine. Le bord inférieur du kyste renfermait, épars dans son épaisseur, cinq ou six petits kystes. Une portion de l'ovaire, restée complétement saine, était située à petite distance de la trompe. La trompe, très-hypertrophiée, cheminait en arrière tout le long de la tumeur, à laquelle elle était adhérente : elle remontait jusqu'à la partie supérieure du kyste ; elle avait acquis une longueur de $0^m,42$. Les parois du kyste avaient $0^m,0015$ à $0^m,0025$ d'épaisseur. La surface interne avait un aspect luisant, blanchâtre; la surface externe, transparente, laissait apercevoir de nombreux vaisseaux sanguins qui cheminaient dans la paroi.

L'ovaire droit renfermait plusieurs petits kystes, de grosseur variable. L'un d'eux mesurait 25 millimètres de diamètre. Cet ovaire avait la forme d'un ellipsoïde, dont le grand axe mesurait $0^m,07$, et le petit, environ $0^m,04$. Outre les kystes, qui occupaient tous l'extrémité externe, cet organe présentait deux saillies de couleur foncée, correspondant à des follicules de Graaf remplis de caillots sanguins récents. L'une d'elles contenait un coagulum volumineux encore, rouge jaunâtre à son centre, bordé d'un liséré jaunâtre, en voie de se transformer en corps jaune, datant de la dernière époque menstruelle, survenue quinze jours avant l'opération. L'autre saillie, située vers l'extrémité interne de l'ovaire, contenait un caillot tout frais, d'un rouge foncé, sans trace de décoloration, et devant remonter au plus à un jour. Ce caillot correspondait à un follicule de Graaf, dont la rupture a eu pour conséquence l'apparition des règles quarante-huit heures après l'opération.

L'apparition des règles, deux jours après l'extirpation des ovaires, qui pouvait paraître très-extraordinaire, s'explique ainsi tout naturellement. Il paraît constant, par suite, que l'apparition des règles, ne précède pas le cheminement de l'œuf, mais peut être provoquée seulement au bout de deux ou trois jours, après la chute de l'œuf, probablement par la présence de ce dernier dans la cavité utérine.

Jour de l'opération. — Avant l'opération, le pouls marquait 74 pulsations; après l'opération, 75; vers le soir, il s'éleva à 78 pulsations.

Potion avec acétate de morphine, $0^{gr},10$. — Glace. — Quelques cuillerées de vin de Malaga.

Urines abondantes, claires. Soif très-modérée. Le ventre reste affaissé, le creux épigastrique est très-enfoncé, concave, indolent; suintement rougeâtre, puis séreux, très-peu prononcé par le fond de la plaie.

L'opérée ne peut rendre par éructation les gaz qui s'accumulent peu à peu dans l'estomac. Sommeil par intervalles. La douleur diminue progressivement et disparaît complétement vers dix heures du soir.

Deuxième jour. — Le pouls, d'abord à 74, s'élève dans la journée à 83 et redescend à 80.

Le ventre est toujours affaissé, concave, indolent. On reconnaît que l'estomac et le commencement de l'intestin grêle renferment une faible quantité de gaz. La soif devient un peu plus prononcée vers le milieu de la journée, en raison de la température extérieure, qui s'était élevée à 30° centigr. ; aération fréquente. Les urines demeurent claires et abondantes; le sommeil naturel, etc. Le pédicule est desséché; la sérosité, qui suinte en quantité insignifiante, est devenue incolore.

En présence d'un état général excellent, la potion à l'acétate de morphine est supprimée dès le matin. Bouillon. Glace. Vin de Malaga.

Troisième jour. — Le pouls, d'abord à 88, descend à 81 et remonte à 83. Un écoulement cataménial s'est déclaré pendant la nuit. L'incision est réduite à $0^{m},09$; elle est béante sur une étendue de $0^{m},04$.

Le matin, j'enlève les trois épingles de la suture superficielle entortillée; la réunion est complète. Le constricteur du pédicule gauche est aussi enlevé ; ce pédicule desséché est attaché au serre-nœud et recouvert de charpie imbibée de sulfate de fer. On introduit dans la plaie béante, jusqu'à l'extrémité du serre-nœud, un tube de caoutchouc fenestré et de la charpie imbibée de sulfate de fer. L'état général est très-satisfaisant; la soif modérée, les urines claires.

Vers le soir, des coliques venteuses suivies d'une vomituration se

déclarent Il y a un peu d'agitation. Les urines sont légèrement colorées. On diminue de moitié le poids des vessies de glace.

Potion à l'acétate de morphine. Potage. Infusion de feuilles d'oranger.

Quatrième jour. — Le pouls, d'abord à 85, s'élève à 95 et redescend à 90.

L'opérée a passé une bonne nuit. Les coliques venteuses et les douleurs abdominales ont disparu. Le ventre est toujours très-affaissé, concave, dans la région sous-ombilicale. Les vessies de glace sont supprimées et remplacées par des compresses et par un bandage de corps. Une légère péritonite pelvienne se manifeste par un suintement de sérosité rougeâtre, qui commence le matin, arrive à son maximum vers trois heures et disparaît le soir. Le ventre commence à être distendu par des gaz, mais il présente encore des dimensions normales.

Potage. Fraises. Liqueur ammoniacale anisée. Potion avec acétate de morphine, 0,04.

L'opérée refuse des aliments solides, lesquels éprouvent, dit-elle, de la difficulté à pénétrer dans l'estomac.

Cinquième jour. — Le pouls, d'abord à 88, redescend à 85.

La nuit a été bonne. La malade a pris un potage pendant la nuit, et le matin un peu de café au lait. — Lavement au miel. — Le ventre est distendu dans la portion sus-ombilicale. La douleur et la sensibilité ont disparu.

Il y a un peu plus de soif. Vers le soir, on reconnaît que la distension du ventre fait des progrès. Le rectum est vide; les sondes sont arrêtées à $0^m,15$ de l'anus, où existe probablement un obstacle mécanique indéterminé au passage des gaz intestinaux. Les pédicules commencent à être fortement attirés par suite de la distension du ventre.

Potages. Fraises. Eau rougie.

Sixième jour. — Le pouls, d'abord à 84, s'élève jusqu'à 100 vers midi et redescend à 90.

La nuit a été agitée par suite de la distension intestinale. Vers midi, de la sérosité rougeâtre arrive en abondance par la plaie

béante et imbibe la charpie qui la recouvre. Cet écoulement est symptomatique d'une péritonite pelvienne consécutive à un décollement partiel des adhérences des anses intestinales, sous l'influence de la distension de l'intestin.

J'essaye la paracentèse avec un trocart explorateur fin, mais les anses intestinales se dérobent sous l'instrument.

Lavement au miel de mercuriale. Morphine, 0gr,12. Liqueur ammoniacale anisée. Glace. Potages, bouillons, eau rougie.

La soif est peu prononcée; les urines sont chargées, mais assez abondantes; le ventre est sensible. Il n'y a pas de nausées. Il est impossible d'extraire les gaz par la dilatation de l'anus, ni avec une canule. L'abdomen est très-distendu.

Septième jour. — Le pouls s'est élevé ce matin de 88 à 100; il atteint 110 vers deux heures, puis s'affaiblit peu à peu vers le soir.

Le matin, l'écoulement de la sérosité a cessé complétement. L'état général paraît satisfaisant. La piqûre abdominale n'a pas eu de suites. Le ventre n'est pas sensible à la pression; il n'existe pas de nausées. La distension du ventre est très-prononcée. La respiration est embarrassée. La malade se plaint de la distension de l'estomac et des intestins, et demande souvent de l'air. L'introduction d'une canule et la dilatation restent toujours sans résultat. Les gaz ne peuvent être évacués, ni par le haut ni par le bas. — L'opérée prend un potage à l'œuf, du lait, un peu de poulet, de l'eau rougie.

A deux heures, M. le docteur Schweick, mandé de Carlsruhe, assiste à la visite : cet honorable confrère pense que l'état de l'opérée n'est pas inquiétant, que la tympanite est consécutive à la péritonite, qu'il n'y a pas lieu de prescrire des purgatifs, ni de pratiquer une ponction dans une anse intestinale, que je proposais de mettre à découvert.

Il est convaincu que tout va rentrer dans l'ordre dans deux ou trois jours, qu'il faut temporiser, qu'il n'y a pas de péril en demeure qui puisse justifier une intervention violente, qu'il faut se borner à administrer de la morphine. La grande expérience et les connaissances étendues et éprouvées de mon excellent confrère triomphèrent en partie de mon inquiétude, et je me décidai à temporiser un

jour encore. Je prescrivis cependant successivement à la malade deux lavements purgatifs, chacun de 25 grammes de sulfate de soude, 15 grammes de séné et 500 grammes d'eau, qui furent chaque fois rendus avec une faible quantité de gaz. Mais, vers sept heures, les extrémités commencèrent à se refroidir; le pouls devint petit, la insibilité générale s'affaiblit. La malade croyait à une amélioration. Elle se trouvait très-soulagée chaque fois qu'on ouvrait les fenêtres; la respiration était embarrassée. L'intelligence demeurait nette. Par moments, il y avait de l'agitation.

A minuit, l'état s'est aggravé; le refroidissement des extrémités est déjà considérable. Le pouls faiblit de plus en plus; la respiration se ralentit. Je tente une ponction de l'intestin par la partie inférieure de la cicatrice, au moyen d'un trocart fin. Malheureusement, l'anse d'intestin grêle ponctionnée ne contient que peu de gaz, et je ne puis en extraire que 300 grammes environ de liquides intestinaux d'une odeur fade.

Le refroidissement et l'insensibilité font des progrès rapides, malgré tous les moyens employés pour échauffer les extrémités et pour exciter la circulation. Vertiges, délire.

L'agitation augmente, le coma la suit, et la mort arrive vers quatre heures du matin.

Autopsie. — La réunion de la plaie est parfaite, très-solide, dans toute l'épaisseur de la paroi abdominale. Pas de foyer de suppuration sur le trajet des deux points de suture profonde. Absence complète d'exsudat, de sérosité, de pus, de fausses membranes, de rougeurs qui puissent accuser une inflammation péritonéale. Absence complète d'odeur putride de la cavité péritonéale. Les intestins sont parfaitement sains, de couleur et de consistance normales. L'intestin est très-distendu, ainsi que l'estomac; il présente, en certains points, jusqu'à $0^m,08$ de diamètre. Les gaz intestinaux exhalent une odeur fade, normale.

L'intestin est néanmoins plaqué de rouge, dans une partie très-limitée, qui correspond au pédicule et à la portion ponctionnée quatre heures avant la mort. Les anses intestinales situées dans l'excavation sont, il est vrai, réunies entre elles; mais l'exsudat qui

les réunit est solide et n'est nullement accompagné de rougeur inflammatoire. Cette rougeur est parfaitement circonscrite aux endroits qui viennent d'être indiqués. Les pédicules mortifiés des ovaires sont en voie de se détacher : les ligatures sont lâches, mais cependant elles soulèvent et attirent fortement à elles les ligaments larges de chaque côté (1).

Il importait beaucoup de connaître la nature de l'obstacle à la circulation des gaz et du passage des canules dans le rectum. Voici ce qui s'est présenté :

Du côté gauche, le rectum, en devenant iliaque, présentait une disposition remarquable. Il se réfléchissait sous un angle de 30 à 35 degrés, sur le rebord tranchant du ligament large, lequel était d'autant plus fortement soulevé que la traction exercée sur le pédicule était plus prononcée. Le rectum, fortement revenu sur lui-même, est complétement vide au-dessous de son angle de réflexion. En cet endroit, les gaz sont hermétiquement arrêtés. Il n'y a point là étranglement. Le viscère n'est ni enflammé, ni altéré dans sa structure; il est simplement aplati et l'obstruction est toute mécanique. Des anses intestinales distendues, placées entre le rectum et l'abdomen, concourent à maintenir et à augmenter encore l'aplatissement de ce dernier sur le rebord saillant du ligament large. Le soulèvement du ligament large s'observe aussi du côté droit; mais, de ce côté, il est sans inconvénient pour l'intestin. Le fond de la matrice fait partie de la petite cavité suppurante où plonge le tube de caoutchouc fenêtré. Cette cavité contient à peine 2 à 3 grammes d'un liquide noirâtre, dont l'écoulement au dehors est parfaitement libre, et dont la coloration est due aux parties mortifiées en voie d'élimination : ce qui s'observe toujours à pareille époque de l'opération.

(1) Si la ponction intestinale avait été faite avec un trocart plus large, ou en mettant, ainsi que je l'avais proposé, une anse intestinale à découvert en ce péril extrême, ce que j'aurais certainement fait si je n'avais pas été lié en quelque sorte par la consultation, je suis persuadé que la malade aurait guéri.

La cavité thoracique est complétement envahie par l'estomac et par les intestins.

L'estomac contient des liquides et des matières alimentaires en voie de digestion, non mélangées de bile. Les gaz intestinaux, les matières alimentaires renfermées dans le tube digestif n'exhalent aucune mauvaise odeur, ni acide, ni sulfhydrique, mais simplement l'odeur spéciale à l'état normal.

Le diaphragme, extraordinairement concave, est refoulé jusqu'à la hauteur de la *deuxième côte* et s'applique directement sur toutes les côtes inférieures, à partir de la quatrième. Les poumons, soulevés par ce muscle, n'occupent qu'un espace très-restreint.

Le cœur est situé derrière la *partie supérieure* du sternum, jusque dans le voisinage de la région cervicale.

Tous les organes thoraciques sont parfaitement sains.

Remarques. — Les dispositions anormales du diaphragme, du cœur et des poumons n'ont pas été consécutives à la tympanite ; elles existaient antérieurement à l'opération. L'opérée avait eu l'habitude de contenir le ventre aussi serré que possible par un bandage. Par suite, le kyste, ne pouvant se développer en liberté en avant, avait refoulé peu à peu le diaphragme et envahi la place des viscères thoraciques. De là la concavité si prononcée du creux épigastrique après l'opération, et le mouvement de bascule subi ensuite par l'estomac. L'inflexion subie par l'extrémité inférieure de l'œsophage explique la difficulté qu'éprouvait l'opérée à avaler des aliments solides et à rendre par le haut les gaz accumulés dans l'estomac.

Ce cas si malheureux, qui se présentait avec toutes les chances possibles de succès, est d'un grand enseignement, tant au point de vue des indications de l'opération que des modifications à apporter au procédé opératoire.

Sous le rapport des indications, je suis toujours préoccupé de savoir, avant d'entreprendre une ovariotomie, si les malades peuvent expulser facilement les gaz de l'estomac par éructation.

Ce petit détail, très-insignifiant en apparence, devient capital, si l'on songe aux conséquences qu'il peut avoir. En effet, dès le premier jour, des gaz en quantité plus ou moins considérable se produisent

dans l'estomac qu'ils distendent peu à peu en provoquant des éructations. Si l'orifice cardiaque est déclive, ou par suite d'une disposition particulière, ou par suite d'une position trop horizontale, les liquides qui sont contenus dans l'estomac tendent à refluer vers l'œsophage, et il survient des vomituritions sans nausées, tandis que lez gaz sont chassés par l'orifice pylorique, d'où ils se répandent dans l'intestin. Ces gaz distendent progressivement ce dernier en produisant des borborygmes, en traversant des anses qui renferment des liquides.

Les gaz peuvent s'accumuler ainsi dans une certaine limite sans inconvénient, pourvu que l'on maintienne une certaine compression dans la région sous-ombilicale, au niveau de la plaie abdominale. Si cette compression est insuffisante les premiers jours, et si les gaz viennent à distendre les anses intestinales situées au voisinage de la plaie et du pédicule en voie de mortification, les anses intestinales récemment agglutinées par la petite quantité de sang dont elles sont restées couvertes après l'opération, ou par l'exsudat consécutif à la péritonite locale, éprouvent des changements dans leurs rapports, les adhérences fraîches se décollent et les matières putrides du pédicule, le pus altéré, s'insinuent entre les anses intestinales décollées, les irritent, provoquent de la rougeur inflammatoire et une exsudation séro-sanguinolente. Si celle-ci n'a pas une issue complétement libre au dehors, elle s'accumule dans la cavité péritonéale, fuse au loin et donne lieu à des péritonites étendues ordinairement mortelles. C'est surtout du deuxième au quatrième jour que ces péritonites sont à craindre. Ce sont des péritonites généralement putrides, qui produisent rapidement, en moins de vingt-quatre heures, un empoisonnement du sang. Il importe, par conséquent, d'empêcher, autant que possible, l'accumulation des gaz dans le tube digestif, les premiers jours qui suivent l'opération, en favorisant les éructations par une position suffisamment relevée de la poitrine, par une compression mécanique brusque de l'estomac au moment où l'éructation se produit, par la liqueur ammoniacale anisée, etc.

Nombre d'opérées d'ovariotomie sont mortes des suites de ces accumulations de gaz, autant que je puis en juger par les renseignements qui me sont connus.

Du moment que les gaz circulent en liberté dans le tube digestif, ils tendent à être expulsés par l'anus à l'état normal. Mais chez les opérées d'ovariotomie, on observe dans certains cas des difficultés considérables dans leur expulsion.

Ces difficultés dépendent :

1° De l'état d'atonie des intestins, surtout du rectum, englobé plus ou moins dans une péritonite pelvienne ;

2° D'un état spasmodique du sphincter de l'anus;

3° De la présence de matières stercorales qui obstruent le passage;

4° D'une torsion d'une anse intestinale ;

5° D'obstacles mécaniques extérieurs à l'intestin.

Dans les premiers cas, l'introduction d'une large canule ou la dilatation artificielle de l'anus, secondées par des lavements simples ou purgatifs, donnent facilement issue aux gaz et aux matières stercorales, et produisent un soulagement immédiat.

La torsion d'une anse intestinale, généralement de l'intestin grêle, peut résulter de la réduction irrégulière des anses intestinales herniées pendant l'opération. Si l'anse intestinale reste libre d'adhérences, la réduction de la torsion peut se faire spontanément sous l'influence du mouvement péristaltique et de la distension ; mais si elle est comprise dans les adhérences, le cas devient incurable. Il survient des symptômes d'étranglement interne, de tympanite, de coliques venteuses et de péritonite auxquels l'opérée ne tarde pas à succomber.

Lorsque ces obstacles mécaniques à la circulation des gaz et des matières stercorales sont extérieurs à l'intestin, ils peuvent être de diverses sortes : ils peuvent être déterminés par des brides péritonéales, par une compression exercée par un bandage trop serré, par une hernie étranglée, par un foyer hémorrhagique ou par un foyer purulent.

Lorsqu'un foyer hémorrhagique refoule et comprime les anses intestinales, la circulation des gaz et des matières intestinales se rétablit au fur et à mesure que le sang se résorbe. On parvient aussi à dissiper l'obstruction de l'intestin par des pressions méthodiques, ainsi que cela a réussi à la suite de l'hémorrhagie survenue chez ma quatrième opérée.

Dès qu'un foyer purulent ou séro-purulent a été reconnu, il importe de donner issue au pus au plus tôt.

Enfin, l'obstruction intestinale peut être déterminée par une cause jusqu'ici ignorée et qui mérite la plus haute attention, par le soulèvement du rectum par le ligament large du côté gauche (dont l'ovaire est le plus généralement affecté), lorsque le pédicule de la tumeur est attiré à l'extérieur ou fixé entre les lèvres de la plaie. Le pédicule subit alors une traction d'autant plus prononcée que le gonflement du ventre est plus considérable : il entraîne vers lui et soulève le ligament large en même temps que la partie supérieure du rectum, qui passe par-dessus ce dernier, et qui est obligé de se réfléchir sur son rebord, à angle d'autant plus aigu que la traction est plus forte, en tenant compte toutefois des variétés de dispositions individuelles du rectum. De là les obstacles à l'introduction des canules qui arc-boutent contre l'angle de réflexion de l'intestin. Les anses d'intestin grêle distendues par les gaz augmentent en ce point l'aplatissement de l'intestin et les difficultés du passage des gaz.

J'ai observé des obstructions intestinales, des tympanites plus ou moins inquiétantes, surtout chez les opérées chez lesquelles, les cas étant d'ailleurs relativement peu graves, je me suis attaché à attirer les pédicules au dehors ou à les maintenir entre les lèvres de la plaie, partant de ce principe théorique que l'ovariotomie doit être moins dangereuse quand on ne laisse pas de corps étrangers dans la cavité abdominale; tandis que dans les cas graves où j'ai dû abandonner en liberté dans la cavité intestinale les serre-nœuds et les ligatures, en ménageant seulement une issue libre aux liquides, les gaz n'ont guère éprouvé d'arrêt mécanique à leur sortie.

Pour éviter dorénavant cet arrêt mécanique, je me garderai de fixer entre les lèvres de la plaie le ligament large (le pédicule de la tumeur ovarique) du côté gauche, à moins qu'il ne présente une longueur considérable. Si le ligament large est court, j'aurai grand soin de ne pas l'attirer fortement au dehors.

MM. Ch. Clay, Lane, qui ont obtenu de si beaux résultats dans l'ovariotomie, laissent toujours l'extrémité mortifiée du pédicule et de la ligature dans la cavité abdominale, et disposent les fils dans

l'angle inférieur de la plaie. Des dispositions contraires ont, il est vrai, certains avantages, mais les inconvénients qui en résultent d'autre part ne sont pas toujours compensés.

La profondeur des ligatures des parties destinées à se mortifier, le contact et l'introduction de l'air dans la cavité péritonéale, la présence de corps étrangers, ne doivent pas être des sujets d'inquiétude, lorsqu'on a soin de ménager une issue libre à l'écoulement du pus des parties mortifiées, et de favoriser la formation d'adhérences solides des parties qui circonscrivent la cavité suppurante. Dans le deuxième, le troisième et le sixième cas, les serre-nœuds plongeaient à une profondeur de 2 à 9 centimètres dans la cavité péritonéale. Néanmoins la cicatrisation s'est faite de la manière la plus régulière sans péritonite étendue.

Dans l'observation suivante, le séjour d'une lame de plomb et de tubes de caoutchouc à $0^m,12$ de profondeur, en contact immédiat avec l'intestin grêle et la matrice pendant plusieurs semaines, n'a donné lieu à aucun accident.

VIII.

Ovariotomie double pratiquée le 16 *juillet* 1863.

Histoire de la maladie. — Mademoiselle D... (de Villé), âgé de quarante-cinq ans, d'une constitution très-affaiblie, d'un tempérament lymphatico-nerveux, d'un embonpoint médiocre, est affectée d'un kyste de l'ovaire qui a été reconnu pour la première fois il y a cinq ans. C'est une personne d'une santé délicate, qui se plaint depuis plusieurs années de douleurs rhumatismales dans le membre pelvien du côté droit. Ces douleurs irradient vers les reins et sur le trajet du nerf obturateur, quelquefois jusqu'au genou ; elles rendent la démarche difficile. Du reste, la malade n'a jamais eu de péritonite ni de maladie grave; elle a été menstruée très-régulièrement jusque il y a deux ou trois mois. Les fonctions digestives sont embarrassées. Constipation habituelle, miction fréquente, leucorrhée.

La malade a été ponctionnée deux fois par M. le docteur Duhamel, le 5 mai et le 24 juin ; il s'est écoulé la première fois 4 litres, la

deuxième fois, 3 litres et demi d'un liquide albumineux foncé. Une nouvelle ponction est redevenue urgente, malgré la distension peu considérable du kyste.

Le ventre mesure $0^m,88$ de circonférence. La distance du pubis à l'ombilic est de $0^m,18$. La peau du ventre et l'ombilic se déplacent dans une étendue considérable sur la surface de la tumeur abdominale, qui est régulièrement arrondie, fluctuante dans toute son étendue. La tumeur présente à sa surface deux bosselures dures, irrégulières, l'une située sur la ligne médiane, l'autre au-dessus de la première à gauche : entre ces deux bosselures, se trouve une partie molle sur le trajet de laquelle on perçoit des pulsations. Une troisième inégalité saillante, mobile, se trouve située dans l'aine du côté droit. Il n'y a pas d'ascite. Le col de la matrice est dévié à gauche; il est assez élevé. La fluctuation n'est pas perceptible dans l'excavation pelvienne, cependant on n'y constate pas la présence d'une partie résistante. Les éructations sont faciles.

Je porte le diagnostic suivant : Kyste de l'ovaire gauche, probablement multiloculaire, d'une capacité de 7 à 8 litres. Les deux tumeurs dures situées en avant du kyste correspondent à des parties multiloculaires. La partie mollasse intermédiaire paraît être constituée par la trompe. La tumeur isolée que l'on sent au-dessus de l'aine droite est, ou bien une dépendance multiloculaire du grand kyste, lequel s'est probablement développé aux dépens de l'ovaire gauche, ou bien elle est constituée par l'ovaire droit hypertrophié. Il n'existe pas d'adhérences à la surface antérieure du kyste. En raison de l'absence de péritonite dans le cours de la maladie, il n'existe probablement pas non plus d'adhérences profondes. La longueur de l'incision abdominale nécessaire pour l'extraction du kyste sera de 12 à 13 centimètres, à moins d'adhérences imprévues.

Opération. — L'extirpation de la tumeur a eu lieu le 16 juillet, à deux heures du soir, avec le concours de M. le professeur L. Coze, de M. Sarazin, agrégé; de MM. les docteurs Duhamel, médecin cantonal à Villé, et Lahillonne, capitaine d'artillerie. M. Elser était chargé de la chloroformisation.

La ligne blanche ayant été incisée dans une étendue de 12 centi-

mètres, le kyste apparut dépourvu d'adhérences. Il fut ponctionné avec mon trocart et attiré au dehors au fur et à mesure qu'il se vidait. Il s'écoula environ 6 litres et demi de liquide albumineux foncé mêlé de flocons fibrineux. Bientôt je sentis une première résistance provenant d'une adhérence à l'intestin grêle : cette adhérence, assez large et vasculaire, permit cependant de placer deux ligatures entre lesquelles elle fut divisée. Néanmoins la tumeur ne cédait pas : elle restait profondément fixée dans l'excavation pelvienne, où existaient des adhérences très-étendues jusqu'au fond du cul-de-sac recto-vaginal ; la tumeur avait contracté des connexions intimes avec toute la partie postérieure du vagin et de la matrice qui était hypertrophiée, triplée de volume, allongée, mais sans altération de structure appréciable.

L'ovaire du côté gauche constituait le kyste principal : il était développé dans le cul-de-sac recto-vaginal, dans lequel il était entièrement adhérent ; il avait en même temps contracté des adhérences avec l'ovaire du côté droit, qui formait la tumeur que l'on sentait dans l'aine droite.

Après avoir placé une première ligature métallique sur le ligament large du côté gauche qui était très-allongé, et une deuxième ligature métallique sur le ligament large du côté droit, je cherchai à isoler la tumeur dans le cul-de-sac recto-vaginal, mais j'en reconnus l'impossibilité, à moins de s'exposer à une hémorrhagie grave, irrémédiable. Néanmoins, je séparai la tumeur de toute la partie postérieure de la matrice, j'excisai l'ovaire droit très-friable et j'embrassai l'ensemble du kyste multiloculaire formé par l'ovaire gauche, qui donnait lieu à une hémorrhagie veineuse abondante, par une troisième anse de fil de fer au-dessus de laquelle j'excisai le kyste. L'hémorrhagie était tarie, mais il restait dans l'excavation une masse multiloculaire de la grosseur du poing, qui devait nécessairement être frappée de mortification, parce que les artères avaient été comprises dans la première ligature métallique. La cavité abdominale ayant été convenablement nettoyée et le moignon des ligatures ayant été imbibé avec un peu de perchlorure de fer, la partie supérieure de la plaie abdominale fut réunie au moyen de deux points de suture

métallique profonde enchevillée et de trois points de suture entortillée.

Une lame de plomb, convenablement adaptée aux surfaces en forme de gouttière évasée, de $0^m,12$ de longueur et de $0^m,06$ de largeur, fut placée transversalement à l'angle supérieur de la plaie pour retenir les anses d'intestin grêle qui se seraient échappées entre les trois serre-nœuds des ligatures métalliques. Une rangée de six tubes de caoutchouc fenêtrés de $0^m,01$ de diamètre fut disposée entre la matrice et la lame de plomb, le tout à une profondeur de 11 à 12 centimètres, jusqu'au contact de la portion du kyste restée dans le bassin, afin de ménager aux détritus mortifiés une large issue. La matrice, qui avait été très-allongée par le kyste auquel elle avait adhéré, affleurait à la paroi abdominale à l'angle inférieur de la plaie; son fond et sa paroi postérieure étaient directement exposés au contact de l'air et des tubes de caoutchouc.

La perte de sang a été assez considérable, et l'opération a duré une heure et demie. Le pouls très-faible marquait 100 à 120 pulsations. Il survenait des vomissements chloroformiques fréquents. Prescriptions : eau glacée et morphine à l'intérieur, vessies de glace sur le ventre.

Deuxième jour. — La douleur consécutive à l'opération a disparu ; pouls à 120. Miction normale. Extraction des épingles de la suture superficielle. — Bouillon et potage pour aliments.

Troisième jour. — Potages , nourriture habituelle *ad libitum.* Réunion immédiate de la partie supérieure de l'incision. — Apparition des règles. Comme dans l'observation précédente, les règles ont paru du deuxième au troisième jour. La matrice, qui avait offert une augmentation très-notable de volume au moment de l'opération, diminua rapidement sous l'influence de l'écoulement menstruel, qui depuis peu était devenu très-irrégulier.

Cinquième jour. — Chute de la ligature des adhérences intestinales (1). Ténesme rectal et vésical se reproduisant par intervalles ainsi que les jours suivants.

(1) Dans toutes mes opérations d'ovariotomie, j'ai toujours eu grand soin de ne pas faire de ligatures perdues, à la manière de quelques

Huitième jour. — Purgatif. La plaie se trouve dans l'état le plus satisfaisant.

Neuvième jour. — Extraction des fils de fer des points de suture profonde. Cicatrisation parfaite. Suture sèche au collodion.

Onzième jour. — Chute de la ligature du ligament large du côté gauche.

Douzième jour. — Le pouls marque encore 100 pulsations. L'opérée reste levée pendant deux heures.

Treizième jour. — Pouls à 92. La suppuration devient grisâtre, de noire qu'elle avait été jusqu'alors, Les parties mortifiées, d'un volume variable, sont éliminées. — Miction normale.

Quinzième jour. — Extraction du serre-nœud et de l'anse métallique de la ligature de l'ovaire droit. — Suppression de la lame de plomb.

La lame de plomb et les tubes de caoutchouc ont été fréquemment extraits pour les nettoyer et les désinfecter. On a pu, pendant les huit premiers jours, voir très-distinctement les mouvements péristaltiques très-réguliers des deux anses d'intestin grêle, placées en travers, l'une au-dessus de l'autre, à l'angle supérieur de la plaie béante. L'intestin ainsi que la matrice, également à découvert, étaient parfaitement insensibles aux irritations mécaniques. L'opérée ne percevait aucune sensation. Malgré le contact prolongé des tubes, de la lame de plomb et du serre-nœud, il n'y a pas eu de symptôme de métrite ni d'irritation intestinale.

Seizième jour. — Extraction du serre-nœud et de l'anse métallique de la ligature en masse de la tumeur restée dans le cul-de-sac recto-vaginal.

Dix-septième jour. — De nombreux détritus s'échappent par les tubes de caoutchouc, et pendant les pansements, sous l'influence

chirurgiens anglais. Cette pratique n'est pas sans danger. Des opérées de chirurgiens distingués de Londres, en parfaite voie de guérison, sont mortes, au bout du premier, du deuxième septénaire, de péritonites consécutives à des collections purulentes qui se sont formées autour de ces ligatures perdues, et qui n'ont pas trouvé d'issue libre au dehors.

d'injections détersives au sulfite de soude (sulfite de soude, 10 grammes; eau, 100 grammes). La suppuration est peu abondante, grisâtre. Les tubes de caoutchouc fenêtrés de 12 centimètres de longueur, au nombre de quatre, continuent à maintenir une libre issue aux parties profondes mortifiées. Ces tubes ont 1 à 1 centimètre et demi de diamètre.

Dix-neuvième jour. — La suppuration est presque blanche, mais elle est constamment mêlée à une certaine quantité de sérosité.

Vingt-troisième jour. — L'opérée se promène dans le jardin et reste levée la majeure partie de la journée.

Vingt-cinquième jour. — Il reste encore un gros tube de $0^m,015$ de diamètre à travers lequel s'éliminent encore des détritus.

Trentième jour. — Il ne reste plus qu'un tube de $0^m,005$ dans la plaie qui est presque complétement cicatrisée. Le suintement séro-purulent persiste, mais devient de moins en moins abondant. Le suintement séreux est résulté d'un état diphthéritique de la plaie qui a cédé peu à peu à des injections et à des lotions d'une solution concentrée de chlorate de potasse (chlorate de potasse, 8 grammes; eau, 100).

La malade est retournée dans son pays, conservant toujours une plaie fistuleuse maintenue libre par un tube de caoutchouc. Les forces se sont rétablies peu à peu; mais les digestions sont restées embarrassées, et les maux de reins n'ont pas disparu.

Quatre mois après l'opération, la fistule est cicatrisée, mais l'opérée est très-affaiblie par une leucorrhée assez abondante. Les douleurs de reins, à l'entrée de l'hiver, sont devenues plus persistantes. Le pouls est de fréquence normale, mais faible comme avant l'opération. Les règles sont naturellement restées supprimées.

Ce cas très-curieux par les difficultés qu'il a fallu surmonter pour mener la guérison à bon port, s'il n'est pas des plus brillants, eu égard à la santé chétive de l'opérée, est un exemple des plus remarquables des ressources de l'art et de la nature, dans les circonstances les plus difficiles.

Examen des tumeurs ovariques. — L'ovaire du côté gauche est transformé en une poche d'une épaisseur variable, susceptible de

se déchirer assez facilement, de $0^m,65$ de circonférence, dont il a été excisé à la base une partie large de $0^m,12$.

La trompe est située en avant, entre les deux petites tumeurs multiloculaires qui ont été signalées avant l'opération. L'ovaire du côté gauche offre une longueur de $0^m,08$ et une largeur de $0^m,55$. Il est transformé en kystes multiples d'une contexture mollasse, se déchirant très-facilement. Le tissu fibreux est hypertrophié, formé par des éléments qui annoncent une dégénérescence maligne.

L'événement a malheureusement justifié mes prévisions résultant de l'examen de la tumeur. La leucorrhée est devenue de plus en plus abondante, et bientôt il est survenu des hémorrhagies vaginales consécutives à l'envahissement du vagin et de l'utérus par une dégénérescence cancéreuse. La malade, très-affaiblie, a succombé à des hémorrhagies répétées. Les douleurs de reins avec irradiation dans le membre inférieur, que l'on attribuait à une affection rhumatismale, étaient probablement symptomatiques de l'affection cancéreuse qui avait envahi le plexus lombo-sacré avec lequel l'ovaire droit avait contracté des adhérences qu'il a fallu détruire au moment de l'opération.

Remarques. — Les dégénérescences malignes des ovaires ne sont pas incurables aussi longtemps que l'affection est restée locale. Le cancer des ovaires est fréquent. Dans les autopsies j'ai rencontré des cas assez nombreux, plus ou moins avancés, restés inaperçus chez des malades mortes d'affections très-diverses. Les formes de la dégénérescence sont variées : elles sont épithéliales ou fibroïdes, compactes ou entremêlées de kystes. Chez ma cinquième opérée d'ovariotomie, existaient à la face interne du kyste, de nombreuses tumeurs épithéliales malignes à un état de ramollissement variable. Toute tumeur solide des ovaires doit être suspecte au diagnostic. Aussi longtemps que la tumeur n'est pas ramollie, l'affection reste locale. Plus tard elle subit des ramollissements partiels, le tissu connectif du ligament large et les glandes lymphatiques lombaires sont envahis et la maladie reste au-dessus des ressources de l'art. L'extérieur de la malade ne dénote pas le plus souvent la cachexie cancéreuse. Tel est le cas suivant.

Mademoiselle C. C... (de Paris), âgée de seize ans, était atteinte depuis cinq ans d'une tumeur abdominale : cette tumeur s'était manifestée à la suite de ménorrhagies prolongées, à l'âge de onze ans, suivies depuis cette époque d'une suppression des règles, consécutivement à des bains froids. La tumeur abdominale, d'une forme irrégulière, avait $0^m,32$ de diamètre transversal et $0^m,22$ dans son diamètre vertical. Elle présentait une partie ramollie au niveau de l'ombilic. Depuis quelques mois il s'était formé un épanchement ascitique et la malade était affectée depuis quelque temps, dans la région latérale du cou, d'une tumeur qui faisait de rapides progrès. Douleurs dans la région rénale de chaque côté. Amaigrissement extrême. Dyspnée considérable. Diminution progressive des urines. Augmentation rapide de l'épanchement. Deux ponctions successives à quinze jours d'intervalle. Infiltration des extrémités. La malade a succombé dans le marasme.

Autopsie. — Cancer des deux ovaires. Atrophie complète de la matrice. L'ovaire gauche forme la masse principale de la tumeur. L'une et l'autre tumeurs ovariques à divers degrés de ramollissement. Glandes lymphatiques lombaires et tissu cellulaire pelvien envahis par la dégénérescence.

Le diagnostic des tumeurs compactes de l'ovaire présente de grandes difficultés; il est rare de pouvoir préciser le cas.

IX.

Ovariotomie double pratiquée le 19 *octobre* 1863.

Histoire de la maladie. — Madame M... (de Lyon), âgée de quarante-trois ans, d'une très-forte constitution, d'un embonpoint ordinaire, quoique amaigrie, est affectée d'une tumeur abdominale qui a attiré l'attention il y a environ deux ans. Cette tumeur offrait, il y a dix-huit mois, le volume d'une tête d'adulte; elle monte actuellement jusque vers le creux épigastrique et présente les diamètres suivants : $0^m,30$ transversalement, $0^m,28$ longitudinalement et $0^m,22$ perpendiculairement. La circonférence du ventre mesure

1m,08. La tumeur est assez régulièrement arrondie, mais elle s'étend davantage à gauche. Elle remplit la partie moyenne et inférieure de l'abdomen et la cavité pelvienne. Sa surface est en général lisse, dépourvue d'adhérences avec la paroi antérieure de l'abdomen. En avant, dans la partie sous-ombilicale, elle présente quelques bosselures irrégulières, dures. Sa consistance est très-variable. La cavité pelvienne est envahie par la tumeur : on y remarque, ainsi que dans sa partie abdominale, des parties dures et des parties mollasses. Le col de la matrice est abaissé, situé à l'orifice du canal génital; il est sain du reste, mais dévié vers la gauche. La menstruation est régulière, mais les accidents occasionnés par la tumeur du côté des organes pelviens tendent à augmenter de jour en jour.

La nature de la tumeur était indécise il y a quelques mois : la malade avait alors beaucoup plus d'embonpoint et il existait un épanchement de sérosité ascitique de 4 litres environ, ce qui augmentait la difficulté du diagnostic. Maintenant que l'ascite paraît s'être complétement dissipée, la tumeur donne lieu à de la fluctuation d'une manière évidente, et il me semble hors de doute qu'elle est de nature cystique et qu'elle doit être considérée comme une tumeur ovarique multiloculaire.

La tumeur, dépourvue d'adhérences à la paroi abdominale, présentera probablement des difficultés d'extraction par suite d'adhérences dans l'excavation pelvienne, dans l'intérieur de laquelle des kystes accessoires de la grande tumeur abdominale sont restés enclavés.

La malade est sujette à des accès d'asthme et à une bronchite catarrhale qui depuis plusieurs années se déclaraient périodiquement à l'entrée de l'hiver. Pendant le voyage, la malade s'était refroidie et elle avait repris sa bronchite. Après une quinzaine de jours de repos et de soins, la bronchite s'était complétement calmée, sauf une sécrétion catarrhale de mucosités bronchiques peu abondantes qui ne donnaient lieu qu'à une faible expectoration chaque matin, je crus pouvoir procéder à l'extirpation de la tumeur, en considération de la constitution très-robuste de la malade qui était très-impatiente d'être opérée, et pensant pouvoir éviter toute cause

de refroidissement en élevant d'une manière extrême la température de la chambre où devait avoir lieu l'opération.

Opération. — L'opération a été pratiquée le 19 octobre 1863, avec l'assistance de mes honorés collègues, MM. Aubenas, L. Coze et Hecht, de Strasbourg, M. le docteur Müller, de Bade, et M. le professeur Robert, de Wiesbaden.

La malade ayant été chloroformisée, j'ai pratiqué à 3 centimètres au-dessus du pubis une incision de 10 centimètres qui fut ensuite étendue jusqu'à l'ombilic, soit d'environ 17 centimètres de longueur. Le panniculegraisseux avait 3 à 4 centimètres d'épaisseur. La cavité péritonéale contenait environ 400 grammes de sérosité. La tumeur, qui renfermait 7 litres de liquide brunâtre, fut ponctionnée et vidée avec mon trocart; elle n'avait contracté aucune adhérence avec la paroi abdominale, mais il existait des adhérences très multipliées, étendues et intimes, avec l'intestin grêle, l'appendice vermiculaire et l'épiploon. Ces adhérences durent être divisées avec le bistouri; mais il fut possible de ne faire que deux ligatures de vaisseaux : une en masse à l'épiploon, une autre à l'intestin. C'était l'ovaire gauche qui remplissait la cavité abdominale. Le pédicule était court, il fut lié avec du fil de fer au moyen d'un serre-nœud. L'ovaire droit était également malade et remplissait exactement l'excavation pelvienne, en adhérant à la matrice et dans le cul-de-sac recto-vaginal. Ce kyste, également multiloculaire, fut ponctionné avec un trocart ordinaire : il contenait 2 litres de liquide très-foncé. Son extraction et sa dissection furent très-difficiles. Il fallut plus d'une heure et demie de manœuvres délicates et pénibles. L'extraction entreprise et continuée, malgré l'avis des assistants, put enfin être heureusement terminée. Le pédicule également très-court fut serré de la même manière que celui de l'ovaire gauche. La partie supérieure de l'incision avait été préalablement réunie par deux points de suture profonde. La réunion fut complétée par un troisième point de suture après que la cavité pelvienne eût été complétement nettoyée et que l'hémorrhagie se fût arrêtée. Six points de suture entortillée servirent à réunir exactement la peau. La perte de sang équivalut à 600 grammes environ. Les deux serre-nœuds et les

ligatures laissés à une profondeur de 4 à 5 centimètres dans la cavité péritonéale furent disposés dans l'angle inférieur de l'incision. Les parties liées avaient été imbibées de perchlorure de fer. On a fait usage de 250 grammes de chloroforme.

Suites de l'opération. — Le pouls d'abord faible, à 120, se relève peu à peu ; le réveil, très-lent, n'est complet qu'au bout d'une heure. Douleur médiocre. Soif prononcée. Urines claires, abondantes. Eau anisée pour boisson. Extractions faciles. Glace sur le ventre.

Deuxième jour. — Nuit bonne. Absence de douleur. Pouls à 90. La soif, moins prononcée, diminue de plus en plus. Infusion de fleurs d'oranger pour boisson. Bouillon. Potage. Extraction des épingles de la suture entortillée. On supprime la glace sur le ventre.

Troisième jour. — Nuit très-bonne. Pouls à 88, développé. Lait. Potage. Côtelette. Urines claires, abondantes. Ventre souple, indolent. Réunion immédiate. État excellent. Cependant dès le matin des mucosités bronchiques commencent à s'accumuler dans les voies aériennes. La malade, pusillanime et très-indocile, se refuse à tousser pour éviter la douleur résultant des efforts de toux. Le soir, sans tenir compte d'aucune recommandation, elle se couche sur le côté et se met sur son séant. A partir de ce moment il survient des douleurs péritonéales, les urines diminuent, et cinq à six heures après, elles font presque complétement défaut. Il s'écoule un peu de sérosité rougeâtre par la plaie le long des serre-nœuds. Le pouls s'élève à 100, à 120, et il survient rapidement de la tympanite en même temps qu'il se déclare des vomituritions puis des vomissements. Les mucosités bronchiques augmentent. Au milieu de la nuit la malade est descendue à toute force de son lit et a voulu être placée dans un fauteuil. Son état s'aggrave de plus en plus.

Quatrième jour. — État désespéré. Mucosités très-accumulées ; urines supprimées. Tympanite très-prononcée. Les extrémités commencent à se refroidir. La malade se décide à tousser, mais il n'en est plus temps, les forces lui font défaut, malgré les moyens employés pour provoquer la toux. Je tente alors une ponction de l'intestin pour diminuer une des causes de l'oppression en donnant issue aux gaz intestinaux. Le ventre s'affaisse complétement ; il se

manifeste un mieux notable pendant quelque temps ; mais, néanmoins la malade veut de nouveau être replacée dans un fauteuil où elle ne tarde pas à rendre le dernier soupir à la suite d'un affaissement très rapide.

Examen des tumeurs ovariques. — Les deux kystes multiloculaires, débarrassés du liquide qu'ils renfermaient, pesaient ensemble 1200 grammes. La tumeur ovarique gauche s'était formée par une grande loge dont la surface interne, en majeure partie granuleuse, était recouverte de nombreuses végétations épithéliales sessiles et pédiculées dont quelques-unes avaient atteint le volume d'une noisette. Les petits kystes accessoires renfermaient de l'albumine incolore ; leur surface interne était lisse et leur épithélium normal. La trompe, très-distendue par un liquide trouble, ressemblait à une anse d'intestin grêle. — La tumeur ovarique gauche était constituée par un grand nombre de loges dont l'une était prédominante. Cet ovaire présentait à sa surface externe un grand nombre de tumeurs épithéliales pédiculées, ramifiées, dont deux ou trois avaient acquis le volume d'une noix. Plusieurs des loges qu'il contenait, notamment la grande, offraient également à leur surface interne, qui était granuleuse, des tumeurs épithéliales sessiles et pédiculées à divers degrés de développement. Aucune de ces tumeurs épithéliales, formées par des couches d'épithélium disposées en grappe de raisin, n'avait subi la transformation graisseuse et ne se trouvait ramollie ou friable, comme dans la cinquième observation. Ces tumeurs épithéliales sont le point d'origine de ces masses épithéliales, quelquefois énormes, qui proéminent dans certains kystes très vasculaires et qui subissent parfois la dégénérescence cancéreuse.

Remarques. — Le catarrhe bronchique et l'indocilité de la malade ont été les causes occasionnelles de la péritonite. La malade étant assez grasse, et partant, les parois abdominales étant fort lourdes, leur déplacement a provoqué un changement de position et de rapport des intestins et de l'incision, et par suite, une déchirure des adhérences trop récentes. Cette déchirure a permis l'infiltration de liquides en putréfaction qui ont donné lieu à une péritonit putride.

La malade était en très-bonne voie de guérison pendant deux à

trois jours. La péritonite qui survint à la suite de la position qu'elle prit pour se soulager de la suffocation catarrhale, marcha rapidement et elle y succomba au bout de dix-huit à vingt heures.

Si les pédicules avaient eu assez de longueur pour pouvoir être attirés jusqu'à la paroi abdominale, le changement de position n'aurait probablement point eu de suite. Une immobilité complète du bassin est de rigueur pendant les quatre à cinq premiers jours au moins.

Il est plus difficile d'obtenir l'obéissance et l'immobilité des personnes nerveuses, très-impressionnables, des femmes méridionales.

Si la courageuse jeune femme à laquelle j'ai extirpé l'utérus, cédant à mes injonctions, n'avait pas toussé avec autant d'énergie, malgré la douleur que lui occasionnaient les efforts, à la suite de la bronchite dont elle avait été atteinte, pour évacuer les mucosités bronchiques, elle aurait certainement succombé aussi dès le troisième ou quatrième jour, et l'on n'aurait pas manqué d'attribuer sa mort aux suites de l'opération.

Aurait-on pu faire dans ce cas des ligatures perdues en opérant une réduction pure et simple des ligatures dans la cavité abdominale, et tenter la réunion immédiate dans toute l'étendue de l'occision, ainsi que M. Tyler-Smith, de Londres, a déjà opéré à plusieurs reprises avec succès? Ce procédé a été indiqué par M. Vaullegeard (1) en 1848; mais cette pratique est téméraire et chanceuse. Elle ne met pas à l'abri de la péritonite, au contraire, les symptômes de péritonite aiguë sont ordinairement prononcés. Cependant dans les cas où le pédicule doit rester très-profondément, ce procédé peut être tenté.

X.

Ovariotomie pratiquée le 30 avril 1864.

Histoire de la maladie.—Madame T..., de Villacourt (Meurthe), âgée de trente-quatre ans, d'une bonne constitution, d'un embonpoint ordinaire, d'une bonne santé, s'est aperçue du développement

(1) *Journal des connaissances médico-chirurgicales.* Paris, 1858, p. 230.

de son ventre il y a quatre ans. Antérieurement la menstruation n'a jamais été bien régulière : elle avait lieu à des intervalles variables de six semaines à trois mois ; mais depuis environ une année, elle a été régulière, normale. La malade a eu deux couches heureuses, à terme, la première il y a huit ans, la dernière il y a deux ans. A la suite de la dernière couche, qui eut lieu d'une manière normale, le volume du ventre n'ayant pas diminué d'une manière notable, on constata alors l'existence d'un kyste de l'ovaire qui a été ponctionné il y a dix-huit mois, au mois d'octobre 1862, par M. le docteur Bastien, de Bayon. Le kyste donna issue à 11 litres de liquide de couleur chocolat. La malade n'a jamais éprouvé de douleurs abdominales, si ce n'est la première année de l'apparition de la tumeur où elle a ressenti pendant trois ou quatre jours des coliques accompagnées de douleurs dans le flanc du côté droit et qui ont disparu sous l'influence de quelques bains.

Il y a un an, j'évaluai la quantité de liquide reproduit dans le kyste à 5 litres environ. L'accumulation du liquide a été très-lente. Actuellement le ventre mesure $1^{m},05$ de circonférence : la fluctuation y est très-manifeste. L'ombilic n'est pas mobile sur la surface de la tumeur, ce qui annonce des adhérences, qui paraissent peu étendues d'ailleurs, au pourtour de la région ombilicale. Il n'existe pas de tumeur appréciable dans l'excavation pelvienne. Le col de l'utérus est normal, légèrement dévié à gauche, ce qui semble indiquer que l'affection dépend de l'ovaire gauche.

Opération. — L'extirpation du kyste ovarique a eu lieu le 30 avril 1864, en présence de MM. Isnard et Leuret, médecins principaux d'armée de première classe, G. Lauth, Pellegrin et Rumbach.

Une incision de 12 centimètres à distance égale du pubis et de l'ombilic ayant mis la tumeur à découvert, celle-ci fut ponctionnée et vidée au moyen de mon trocart qui resta fixé au kyste et qui donna issue à un liquide albumineux de couleur foncée. L'incision fut alors agrandie, vers l'ombilic, de 4 centimètres à cause de l'étendue des adhérences qui existaient dans un rayon de 10 à 12 centimètres autour de l'ombilic. Ces adhérences ainsi que celles qui dépendaient de

l'épiploon ayant été habilement séparées avec le doigt sans qu'il ait été nécessaire de faire de ligature de vaisseaux, le kyste qui dépendait de l'ovaire droit fut peu à peu attiré au dehors, sans efforts, avec des pinces à griffes. Le pédicule, d'une longueur de 2 centimètres et demi, ayant été compris au plus près du kyste dans l'anse d'un fil de fer et serré convenablement dans un de mes serre-nœuds, l'ovaire fut excisé à une distance de 2 centimètres de l'instrument. L'ovaire du côté gauche était parfaitement sain, mais il était adhérent dans le cul-de-sac recto-vaginal contre l'utérus. Il ne s'était écoulé qu'une quantité de sang insignifiante, environ 40 grammes. Les intestins et les organes renfermés dans l'excavation ayant été nettoyés avec soin avec une éponge, la réunion fut opérée au moyen de trois points de suture enchevillée et de six points de suture entortillée. Le pédicule resta fixé dans l'angle inférieur de la plaie, de telle sorte que la partie étranglée affleurait à l'aponévrose abdominale. La durée de l'opération complète a été de trois quarts-d'heure.

Suites de l'opération. — La malade, qui n'a ressenti aucune douleur pendant l'opération, n'accuse en se réveillant du sommeil chloroformique qu'une souffrance très-médiocre. La partie du pédicule destinée à se mortifier avait été traversée par deux anses de fil de soie qui furent liées à deux tiges d'acier placées en travers de la plaie. Les fils étaient destinés à maintenir le pédicule à distance fixe de la paroi abdominale.

L'angle inférieur de la plaie fut enduit d'un peu de perchlorure de fer ainsi que la partie libre du pédicule, et une lame de caoutchouc avec un peu de charpie furent interposés entre le pédicule et les lèvres de la plaie. De chaque côté du bourrelet longitudinal produit par les sutures enchevillées furent disposés quelques gâteaux de charpie. Une simple compresse fut placée sur le trajet de l'incision et le tout fut maintenu par un bandage de corps convenablement serré. Le serre-nœud était dirigé longitudinalement. Deux vessies contenant de la glace restèrent disposées pendant cinq heures environ de chaque côté de l'incision, dans le but de maintenir l'hémostase dans les vaisseaux de petit calibre qui avaient été déchirés. Il survint par intervalles quelques vomissements chloroformi-

ques. Miction toutes les cinq heures environ, les trois premières fois au moyen de la sonde, ensuite d'une manière naturelle. Glace à l'intérieur. Soif nulle. Pouls à 72 une heure après l'opération, à 74 le soir. Pendant la nuit trois cuillerées (3 centigrammes (de solution d'acétate de morphine. Nuit bonne.

Deuxième jour. — La douleur s'est complétement calmée. Encore quelques vomissements. Glace à l'intérieur. Soif nulle. Urines claires. Pouls à 78-80. Eau rougie. Bouillons. Suintement insignifiant autour du pédicule.

Troisième jour. — L'opérée a dormi pendant la plus grande partie de la nuit. Ventre de dimension normale, indolent. Urine claire. État général excellent. Pouls à 78. Extraction des cinq épingles supérieures de la suture entortillée, remplacées par des bandelettes de sparadrap. Réunion immédiate sans trace d'inflammation. L'angle inférieur de la plaie, maintenu béant, ne fournit que quelques gouttes de sérosité; sa surface, qui avait été enduite de perchlorure de fer, est presque complétement sèche, ainsi que la partie étranglée du pédicule qui est lavée avec la solution de sulfite de soude et entourée ensuite de charpie sèche. Quelques coliques venteuses. Lavement avec parties égales d'eau et de lait. Bouillons. Potage.

Quatrième jour. — La suppuration est insignifiante et n'exhale pas d'odeur putride. La dernière épingle de la suture entortillée est extraite. La plaie est lavée avec la solution de sulfite de soude, séchée et pansée simplement avec de la charpie disposée autour du pédicule. Lavement avec addition d'une cuillerée de miel. Évacuation de gaz et de matières alvines. Pouls à 84-88. Sommeil calme. Urines claires. État général excellent. Alimentation modérée.

Cinquième jour. — Pouls à 82. Alimentation ordinaire. Suppuration. Pansement deux fois par jour avec du sulfite de soude et de la charpie sèche.

Sixième jour. — Pouls à 88-97. Une petite collection purulente se déclare dans la cicatrice. On y introduit un petit tube de caoutchouc fenêtré. Extraction des fils de points de suture enchevillée supérieurs ; on les remplace par des cordonnets fixés avec du collodion. Sulfate de fer sur les points enflammés.

Septième jour. — Pouls à 88-92. L'irritation est presque entièrement calmée. Suppuration peu abondante. Extraction des fils du deuxième point de suture profonde. Extraction du serre-nœud.

Huitième jour. — Extraction des fils du dernier point de suture profonde. Pouls à 98. Suppuration sur le trajet des points de suture profonde.

Neuvième jour. — Pouls à 95. Des tubes fenêtrés sont introduits dans chaque orifice des points de suture.

Dixième jour. — Pouls à 80. Le sulfate de fer est supprimé.

Onzième jour. — Pouls à 77. Le pédicule mortifié est éliminé en grande partie. Un tube de caoutchouc fenêtré continue à entretenir la libre issue de la suppuration et des détritus. Les trajets fistuleux des points de suture profonde sont en grande partie cicatrisés.

Treizième jour. — L'opérée reste levée une partie de la journée. Le trajet fistuleux correspondant au pédicule ne fournit qu'une petite quantité de pus blanchâtre. Le pouls est à 72.

La cicatrisation complète des trajets fistuleux des points de suture a été obtenue le dix-septième jour et l'angle inférieur de la plaie a cessé de suppurer le vingt-quatrième jour.

Résumé du traitement. — Purgatif l'avant-veille de l'opération. Pouls à 72. — La veille, alimentation azotée, modérée ; 3 grammes de sous-nitrate de bismuth. — Le matin de l'opération, lavement, 1/2 gramme de sous-nitrate de bismuth. Déjeuner ordinaire avec du café au lait.

Opération à deux heures du soir. Glace à l'intérieur et eau pure pour boisson. Vessies remplies de glace pendant cinq heures sur le ventre. Bandage de corps ; 3 centigrammes d'acétate de morphine. Dessiccation du pédicule. — Au deuxième jour, glace, eau rougie sucrée, bouillon. Soins particuliers pour la dessiccation du pédicule. — Au troisième jour, bouillons, potage. Soins de propreté ; désinfection du pédicule avec le sulfite de soude ; extraction des épingles de la suture entortillée, moins la plus inférieure, remplacées par des bandelettes agglutinatives. Lavement au lait. — Le quatrième jour, alimentation modérée. Extraction de la dernière épingle à suture entortillée. Lavement au miel ainsi que les jours suivants. Suppura-

tion. — Le cinquième jour et les jours suivants, la traction exercée sur le pédicule est relâchée chaque jour de quelques millimètres. — Le sixième, le septième et le huitième jour, extraction des fils des points de suture profonde. Introduction de tubes de caoutchouc fenêtrés dans les trajets suppurants; application d'une suture avec des cordonnets collodionnés. — Du sixième au neuvième jour, il s'établit plusieurs foyers de suppuration sur le trajet des points de suture profonde. L'inflammation est combattue activement par des applications de sulfate ferreux et par le maintien de la libre issue du pus. On continue l'usage des lavements miellés une fois par jour et l'on administre une à deux pilules purgatives jusqu'au douzième jour, à partir duquel toutes les fonctions de l'économie s'exercent régulièrement d'une manière naturelle.

Accidents consécutifs à l'opération. — Vomissements chloroformiques pendant trente heures environ. Douleurs de reins pareilles à celles que l'on éprouve aux époques menstruelles, ayant duré pendant dix à quinze heures, mais en diminuant progressivement. Au troisième et quatrième jour, quelques coliques venteuses sous l'influence des lavements. Au sixième jour, ouverture d'une petite collection purulente sur le trajet de la cicatrice. Au huitième et au neuvième jour, recrudescence de fièvre provoquée par un petit foyer de suppuration. A partir du neuvième jour, la cicatrisation a marché très-régulièrement.

Examen de la tumeur ovarique. — Le poids du kyste ovarique débarrassé du liquide est de 700 grammes. Ses parois, d'une épaisseur inégale, contiennent, près du point d'insertion à sa base, quelques petits kystes de 1 à 1 centimètre 1/2 de diamètre, qui renferment un liquide albumineux incolore. La surface interne du grand kyste est granuleuse, inégale, parsemée de granulations épithéliales dont quelques-unes sont déjà pédiculées et qui, par la suite, auraient donné lieu à des végétations intérieures volumineuses.

XI.

Ovariotomie pratiquée le 4 juin 1864.

Histoire de la maladie. — Madame E. S... (d'Odessa), d'origine polonaise, âgée de trente et un ans, d'une très-forte constitution, d'un embonpoint très-prononcé, très-nerveuse, est affectée d'un kyste de l'ovaire qui a été remarqué il y a un an et demi et qui a pris un développement très-rapide. Cependant, depuis quatre mois son volume a de beaucoup diminué spontanément. Dans trois couches, dont la première remonte à huit ans et la dernière à quatre ans, l'accouchement a été très-laborieux, quoique d'ailleurs le bassin soit bien conformé. La menstruation est régulière. L'état général est excellent. La tumeur abdominale offre environ le volume d'une tête d'adulte; elle est mobile et se laisse aisément déplacer de côté et d'autre; elle n'est pas adhérente à la paroi abdominale; sa forme est arrondie, mais pas cependant d'une manière régulière; l'épaisseur de la couche graisseuse de l'abdomen ne permet pas d'y constater de la fluctuation. L'excavation pelvienne est libre. Le col de la matrice est normal, mais dirigé en arrière et à gauche. En refoulant la tumeur vers les hypochondres, soit à droite, soit à gauche, on entraîne très-faiblement la matrice. L'ovaire du côté gauche paraît être affecté, d'après la déviation du col utérin et d'après la sensation d'un obstacle au déplacement qui paraît être formé par le pédicule et que l'on perçoit entre le pubis du côté gauche et la tumeur; mais celle-ci ne peut pas être déplacée plus facilement vers la gauche, et l'on perçoit à droite entre le pubis et la tumeur une résistance analogue à celle du côté gauche. Ceci semble indiquer un obstacle, une adhérence de la base de la tumeur à droite. Madame S... insiste tant pour être débarrassée de sa tumeur que je me décide à l'opérer malgré son petit volume, l'adhérence profonde supposée et les conditions désavantageuses résultant d'un embonpoint considérable.

Opération — L'opération a été pratiquée le 4 juin 1864, en

présence de MM. les docteurs Bouchard, Cochu, Pellegrin et Rumbach.

L'incision cutanée a été faite à égale distance du pubis et de l'ombilic, dans une étendue de 18 centimètres. Le tissu connectif graisseux sous-cutané avait 6 centimètres d'épaisseur. La ligne blanche et une partie du muscle pyramidal furent divisées dans une étendue de 13 centimètres. Le kyste mis à découvert fut ponctionné : il contenait environ 3 litres de liquide trouble d'un blanc grisâtre ; il dépendait de l'ovaire droit et avait contracté une adhérence très-intime, dans une étendue de 8 centimètres, avec une anse de la partie iliaque du gros intestin. Comme il n'était pas possible de disséquer aisément ces adhérences, parce que l'on pouvait à peine amener l'anse intestinale au niveau de l'ouverture abdominale, je pris le parti de les circonscrire et de les couper avec le bistouri, de manière à laisser la partie correspondante du kyste en rapport avec l'intestin, sauf à m'en occuper plus tard. Le pédicule, qui était très-court, fut lié rapidement avec du fil de fer et un serre-nœud, et le kyste fut excisé pendant que je continuai à tenir entre deux doigts l'anse intestinale qui avait contracté des adhérences. Après la section de la partie adhérente du kyste, une certaine partie du liquide encore contenu dans la cavité s'était nécessairement écoulé sur les intestins qui étaient à découvert et qui étaient en même temps baignés par de la sérosité. Ces liquides ayant été partiellement épongés, je m'attachai tout de suite à détacher de l'intestin la portion du kyste qui était fusionnée avec lui sur une large surface. Jusque-là l'opération n'avait guère duré plus de huit à dix minutes ; mais il fallut ensuite près d'une heure pour détacher avec des ciseaux courbes fins, par petits fragments, toute la surface interne de la portion de kyste adhérente qui était très-mince et couverte de petites tumeurs verruqueuses, épithéliales, pour y lier deux artérioles (1), pour éponger exactement

(1) La ligature de ces artérioles a présenté des difficultés très-sérieuses. La majeure partie de la portion adhérente du kyste a été excisée de manière à ne laisser que la couche la plus externe en contact avec l'intestin et à travers laquelle le sang jaillissait sans qu'il fût possible de saisir les vaisseaux. Ayant cherché de quelle direction le sang arrivait,

les liquides (1), dans l'excavation pelvienne et sur les anses intestinales voisines, pour inciser et arracher de l'ovaire gauche, par mesure de précaution, trois ou quatre follicules de Graaf avec les ovisacs, quoique ces derniers ne m'aient pas précisément paru être dans un état pathologique, mais seulement être des œufs parvenus à maturité, et enfin pour opérer la réunion et pour enduire le pédicule de perchlorure de fer. La partie du pédicule destinée à se mortifier fut traversée par deux fils destinés à l'attirer par l'intermédiaire d'une tige transversale. Les deux ligatures d'artères de l'intestin furent disposées à côté du pédicule à une profondeur connue, à 3 centimètres au-dessous de la paroi abdominale. L'incision fut réunie par trois points de suture profonde enchevillée placés de chaque côté à 10 centimètres de ses bords et par sept points de suture entortillée. Deux vessies remplies de glace furent disposées de chaque côté de l'incision pendant quatre à cinq heures.

Suites de l'opération. — Deux à trois heures après l'opération, se déclarèrent des crampes utérines de plus en plus violentes et rapprochées, avec des irradiations douloureuses dans le flanc droit. Des inhalations de chloroforme continuées pendant trois heures chaque fois jusqu'à l'assoupissement, ne tardèrent pas à calmer la douleur et les crampes qui ne se reproduisirent plus qu'à des intervalles de plus en plus considérables. Chaque fois que les crampes utérines se déclaraient, on recommençait les inspirations de chloroforme. Au bout de quatre heures environ, elles disparurent presque complétement. Il n'y eut pas de vomissements, malgré la chloroformisation prolongée pendant l'opération et pendant la durée des

je compris le vaisseau dans une languette de tissus que j'incisai au moyen de ciseaux et que l'on put dès lors lier très-aisément.

Les fils des ligatures plongeaient à 11 centimètres de profondeur au-dessous du niveau de la peau.

(1) Le liquide qui s'était écoulé du kyste contenait au grand nombre de globules purulents; ces globules n'avaient pas subi d'altération putride; leur épanchement dans la cavité péritonéale est restée tout à fait inoffensif.

crampes. Une heure après l'opération le pouls était à 70 pulsations; mais après l'invasion des crampes il s'éleva à 100 pulsations sous l'influence de l'agitation de la malade, qui d'ailleurs en cinq à six heures avait pris 10 centigrammes d'acétate de morphine. Glace et eau pure pour boisson.

Deuxième jour. — Nuit bonne, un peu agitée. Pouls à 100. Pansement trois fois par jour avec de la charpie sèche, après avoir chaque fois lavé le pédicule avec du sulfite de soude. Quelques régurgitations de liquides par intervalles. Extraction des épingles de la suture entortillée, les fils ayant été enduits préalablement d'un peu de collodion. Eau pure pour boisson. Urines claires, abondantes.

Troisième jour. — Nuit bonne. Deux vomissements et quelques vomituritions ou régurgitations de liquides incolores par suite d'une position trop déclive de la poitrine qu'il était difficile de changer. Les vomituritions se continuent jusqu'au soir ; mais elles cessent complétement à dix heures. 2 pilules purgatives. Le pouls oscille de 100, 110 à 120 pulsations par intervalles. Ventre indolent. Urines abondantes, quoiqu'un peu chargées. Un peu de céphalalgie le soir.

Quatrième jour. — Nuit bonne. Pouls à 88. Lavement au lait miellé. Urines claires. Coliques. Évacuations alvines. Eau rougie pour boisson.

Cinquième jour. — Pouls à 90. État très-satisfaisant. Potage.

Sixième jour. — Pouls à 87. Extraction des deux points supérieurs de suture profonde. Suture avec des fils collodionnés. Extraction du serre-nœud. Évacuations alvines régulières.

Septième jour. — Extraction du dernier point de suture profonde. Alimentation progressive. État excellent. Réunion immédiate parfaite sur toute l'étendue de l'incision primitivement réunie. On continue toujours les injections détersives avec du sulfite de soude et le pansement avec de la charpie sèche, en maintenant l'issue libre du pus et des détritus au moyen des tubes de caoutchouc. On introduit de même des tubes de caoutchouc dans les orifices des points de suture profonde. On laisse le pédicule rentrer peu à peu dans la cavité abdominale en relâchant chaque jour de quelques millimètres les fils

qui le maintiennent dans un rapport fixe avec la paroi abdominale, jusqu'à ce qu'il n'exerce plus aucune traction.

Onzième jour. — Le pédicule est éliminé en majeure partie. État excellent. Pouls à 78.

Le quinzième jour, madame S.... reçoit la visite de son frère, M. le docteur G....., d'Odessa. L'incision est solidement cicatrisée, à l'exception d'une étendue de 3 centimètres à son extrémité inférieure où elle correspond à un trajet fistuleux de 11 centimètres de profondeur, entretenu par les tubes de caoutchouc qui renferment les fils des ligatures placées sur les vaisseaux de l'anse intestinale qui a été adhérente.

Les ligatures sont tombées le douzième et le seizième jours.

Le trajet fistuleux n'a été complétement cicatrisé qu'au bout d'un mois et demi ; mais depuis plusieurs semaines la santé ne laissait rien à désirer. La menstruation n'a subi aucune perturbation.

Examen du kyste et de son contenu. — La tumeur ovarique était formée par un kyste uniloculaire qui présentait à sa base, près du pédicule, un renflement de la grosseur d'un petit œuf formé par des vésicules de de Graaf également transformées en petits kystes.

Le grand kyste était couvert à sa face interne de tumeurs épithéliales parsemées çà et là, sessiles et pédiculées, d'un volume variable. — L'ensemble pesait 400 grammes.

Le liquide extrait de ce kyste était constitué par un mélange d'albumine, de sang et de pus, n'offrant d'ailleurs aucune altération putride.

Il renfermait : 1° de l'albumine propre aux kystes de l'ovaire avec des globules granulés jaunâtres, caractéristiques de ces kystes, de $0^{mm},003$ à $0^{mm},035$ de diamètre; les granulations des globules les plus volumineux étaient manifestement graisseuses, et leurs débris formaient des globules de graisse libre de $0^{mm},002$ à $0^{mm},010$ de diamètre ; 2° des globules de sang plus ou moins décolorés et des cristaux d'hématine ; 3° des globules pyoïdes et des globules purulents de $0^{mm},009$ à $0^{mm},014$ de diamètre ; 4° des flocons de fibrine.

Les éléments du sang que l'on rencontrait en grande abondance dans le liquide provenaient de diverses ruptures ou éraillures de la

paroi interne du kyste. Ces ruptures paraissaient s'être faites à diverses reprises : les plus récentes avaient laissé des traces très-manifestes, des plaques de caillots décolorés analogues aux corps jaunes des follicules de de Graaf et des caillots en voie de décoloration. Le kyste était aminci dans l'intervalle des éraillures dont les bords étaient plus ou moins écartés, mais respectivement concordants. L'espace compris entre les deux bords des éraillures a été d'abord le siége d'une hémorrhagie, puis d'un travail de cicatrisation avec suppuration. L'une des éraillures était encore en voie de suppuration.

Les éraillures du kyste ont été consécutives à une accumulation trop rapide d'albumine; elles ont été activées ou exagérées ensuite brusquement par l'hémorrhagie. Le sang a continué de couler jusqu'à ce que la pression développée dans la cavité du kyste, ait fait équilibre à la pression sanguine dans les vaisseaux rompus. Les hémorrhagies successives qui ont dû survenir ainsi rendent compte de l'accroissement rapide, par intervalle, de la tumeur ovarique depuis un an. La diminution de volume du kyste, dans le cours des derniers mois de la maladie, me paraît devoir s'expliquer par la résorption des éléments du sang épanché.

L'épanchement de sang est parfois très-considérable. Les kystes à contenu brunâtre, couleur chocolat, etc., ont en général été le siége d'une hémorrhagie.

Les hémorrhagies internes dans les kystes surviennent de préférence pendant les époques menstruelles.

Les tumeurs épithéliales que l'on remarquait à la surface interne du kyste étaient formées par une hypertrophie locale de l'épithélium normal des ovisacs; elles n'étaient pas d'une nature maligne.

Les tumeurs épithéliales sont sujettes à dégénérer, à se ramollir, et à devenir fongueuses; les éléments épithéliaux s'hypertrophient alors, se chargent de granulations graisseuses et deviennent cancéreuses chez certaines malades. Les tumeurs épithéliales atteignent souvent un développement énorme, sans que néanmoins elles aient subi une dégénérescence maligne.

Quoique la tumeur ovarique ne fût encore parvenue qu'à un petit volume, son extraction était urgente; elle n'aurait probablement

pas tardé, à la suite de quelque nouvelle rupture, à contracter des adhérences beaucoup plus étendues et plus graves que celles qu'elle présentait déjà, et les difficultés de son extraction seraient devenues très-considérables.

XII.

Ovariotomie pratiquée le 23 *juin* 1864.

Histoire de la maladie. — Madame P..., de Gerbéviller (Meurthe), agée de quarante ans, amaigrie, d'une forte constitution, d'une bonne santé habituelle, mariée depuis vingt ans, n'a eu qu'un enfant âgé aujourd'hui de dix-huit ans. La menstruation a toujours été régulière.

Il y a deux ans, il survint des douleurs lombaires qui paraissaient se lier à un écoulement menstruel exagéré. L'examen de l'utérus, pratiqué à cette époque par M. le docteur Labrevoit, ne révéla rien d'anormal au col de cet organe, mais l'exploration de l'abdomen lui fit découvrir une petite tumeur indolente dans la région de l'ovaire droit. C'était un kyste naissant, qui depuis lors a pris un accroissement rapide. Le volume de l'abdomen étant devenu une gêne extrême pour la malade, M. Labrevoit pratiqua, au mois de mars 1864, une ponction qui donna issue à environ 16 litres d'un liquide limpide de couleur légèrement citrine.

Le soulagement a peu duré, et le kyste a repris les trois quarts de son volume primitif.

L'état général de la malade, bon jusque dans ces derniers temps, commence à s'altérer, elle maigrit ; elle désire être débarrassée de son mal dont elle se préoccupe beaucoup.

La circonférence du ventre est de $1^{m},04$. La distance qui sépare le pubis de l'ombilic est de $0^{m},25$. La tumeur est fluctuante dans toute son étendue ; sa forme est irrégulièrement arrondie ; elle représente au-dessus et à gauche de l'ombilic une partie accessoire, saillante de $0^{m},13$ de diamètre, qui a pris un développement très-prononcé depuis la ponction du grand kyste. Il n'existe pas d'adhérences à la paroi abdominale et probablement pas non plus profondément aux viscères abdominaux.

L'excavation pelvienne ne renferme pas de tumeur; le col de l'utérus est dévié à droite et en arrière.

Il paraît exister un épanchement de sérosité ascitique peu abondant. Pouls à 95. L'étendue de l'incision nécessaire pour l'extraction du kyste ne dépassera probablement pas 10 centimètres. L'extirpation de la tumeur se présente dans de très-bonnes conditions.

Opération. — L'opération a été pratiquée le 23 juin 1864, en présence de MM. Grochowski (d'Odessa), Münch, Pellegrin, Rumbach, Labrevoit et Mégrat.

La malade ayant été chloroformisée, je pratiquai une incision de 10 centimètres à partir de 4 centimètres au-dessus du pubis. La ligne blanche ne fut intéressée que dans une étendue de 8 centimètres.

Il n'existait aucune adhérence. La cavité péritonéale contenait environ 60 grammes de sérosité. Le grand kyste ayant été ponctionné, le liquide fut évacué comme dans les opérations précédentes; puis je ponctionnai également la petite tumeur après l'avoir attirée jusqu'au niveau de l'incision. Elle se composait de plusieurs loges qui renfermaient de l'albumine incolore et épaisse, qui ne put être évacuée qu'en partie; mais néanmoins tout ce qui restait de la tumeur ovarique put être extrait sans difficulté. Le pédicule, de longueur moyenne, appartenait à l'ovaire droit; il put être fixé en dehors de la cavité abdominale au moyen de mon constricteur circulaire. On ne fut point obligé de placer de ligatures nulle part. L'ovaire du côté gauche m'a paru sain; mais néanmoins j'en ai ouvert trois follicules de de Graaf à maturité, et j'en ai extrait leur contenu avec les ovisacs. Une autre partie saillante de cet ovaire ne contenait qu'un gros caillot en voie de se transformer en corps jaune, provenant de la dernière époque menstruelle, survenue quelques jours avant l'opération. Ce caillot fut également évacué.

La cavité abdominale ayant été épongée dix à quinze fois, et débarrassée de la sérosité et du sang, la plaie fut réunie au moyen de deux points de suture enchevillée, profonds, avec des fils de fer, et au moyen de cinq points de suture entortillée, superficiels. La partie libre du pédicule fut enduite de perchlorure de fer.

L'extraction du kyste a été obtenue en six ou huit minutes, et la durée de l'opération tout entière n'a guère dépassé une demi-heure. On a fait usage de 35 grammes de chloroforme.

Suites de l'opération. — Deux vessies renfermant de la glace furent disposées sur le ventre comme à l'ordinaire et y restèrent pendant six à sept heures, jusqu'à ce que la glace fût fondue et que la température de l'eau se fût à peu près élevée à celle du corps, afin qu'il ne pût survenir de congestion vasculaire consécutive à une transition brusque de température.

Premier jour. — Absence presque complète de douleur. Pouls à 98. Trois vomissements. L'opérée n'a pris que de l'eau et deux cuillerées (2 centigrammes) de solution d'acétate de morphine ; elle a dormi une grande partie de la nuit.

Deuxième jour. — Pouls à 110. Pédicule complétement sec. Absence de suintement de la plaie. Extraction des épingles de la suture entortillée dix-huit heures après l'opération, les fils ayant été préalablement enduits de collodion. Eau pure, bouillon.

Le soir, eau pure, bouillons, potage ; eau sucrée avec 10 grammes d'eau distillée de laurier-cerise. Absence complète de douleur. Sommeil calme et prolongé par intervalles.

Troisième jour. — Pouls à 82. État excellent. Ventre plat encore complétement rétracté. Soif nulle. Urines claires. Les gaz intestinaux sont évacués naturellement. La plaie ne nécessite aucun pansement. Le pédicule desséché n'exhale pas la moindre odeur. Eau, bouillons, potage, pruneaux.

Quatrième jour. — Même état. La circonférence du ventre est de 65 centimètres.

Sixième jour. — Extraction des fils des points de suture profonde. Suture sèche avec des cordonnets collodionnés. Le constricteur est enlevé. Le pédicule reste retenu au dehors par la tige d'acier qui traverse transversalement sa partie desséchée. Réunion parfaite. L'opérée peut être considérée comme étant complétement guérie ; elle ne ressent aucune incommodité. Suppuration presque nulle dans un petit espace triangulaire d'un centimètre de longueur au-dessus du pédicule. Pouls à 77. Alimentation *ad libitum.*

Le pédicule est tombé le quatorzième jour, et la cicatrisation complète a été obtenue le vingtième jour. L'opérée, qui s'est levée dès le huitième jour, a été présentée le quatorzième jour à la réunion annuelle de la Société de médecine et de l'Association de prévoyance des médecins du Bas-Rhin; elle est retournée dans son pays vingt jours après l'opération, dans un état de santé parfaite.

Examen de la tumeur ovarique. — La tumeur ovarique était constituée par une grande loge qui contenait 10 litres de liquide grisâtre, d'un amas de petits kystes renfermant de l'albumine incolore, ou colorée en brun par des épanchements sanguins plus ou moins anciens et formant la saillie observée au-dessus de l'ombilic, et par différents groupes de petits kystes, les uns enchâssés dans l'épaisseur de la paroi du grand kyste, les autres saillants à l'intérieur. On a donné à ces amas de kystes saillants à l'intérieur ou à l'extérieur de la tumeur principale le nom de *kystes proligères.* Ces kystes ne naissent point par bourgeonnement ; ce sont des kystes qui proviennent également de follicules de de Graaf hypertrophiés et qui se développent librement à la suite d'une éraillure du stroma fibreux de l'ovaire, soit à la surface extérieure de la tumeur ovarique, soit à l'intérieur d'un kyste plus volumineux.

Les amas de petits kystes saillants à l'intérieur du grand kyste sont consécutifs à des déchirures internes de ce dernier. Les déchirures sont parfaitement caractérisées et sont encore entourées en partie de caillots sanguins plus ou moins décolorés, notamment à la partie correspondante de la petite tumeur sus-ombilicale. Ces déchirures se sont formées consécutivement à la première ponction qui avait fourni un liquide clair et limpide. Ces déchirures ont été accompagnées d'une hémorrhagie interne qui a donné lieu à la coloration grisâtre du liquide évacué lors de l'ovariotomie. La partie charnue de la tumeur ovarique a pesé 700 grammes.

Remarques. — Cette opération a présenté une très-grande simplicité; elle n'a pas eu de suites en quelque sorte; elle est remarquable par la rapidité de la guérison et par l'absence complète de suppuration soit de la plaie, soit des points de suture. Le pédicule

est resté constamment sec et est tombé à la manière du cordon ombilical chez le nouveau-né. L'opérée s'est levée du septième au huitième jour et a continué à jouir, à partir du second au troisième jour, d'une santé parfaite. La menstruation est restée régulière.

EXPLICATION DES PLANCHES.

PLANCHE I.

Fig. 1. Appareil après la deuxième opération. (Voy. page 28 et suiv.)

I. Incision.

E. Épiploon ; *O*, ovaire droit momifiés.

s. Sutures superficielles ; *s'*, sutures profondes ; *sp*, suture au sparadrap.

L. Ligatures épiploïques.

SN. Serre-nœud du pédicule de l'ovaire gauche.

H. Hernie ombilicale.

Om. Ombilic.

D. Appareil dilatateur en plomb.

Fig. 2. Coupe schématique destinée à montrer la disposition des parties et l'appareil après l'opération. (Voy. page 21 et suiv.)

E. Épiploon.

H. Hernie ombilicale.

s. Sutures superficielles ; *s'*, sutures profondes ne comprenant pas le péritoine.

l. Ligatures de l'épiploon ; *l'*, ligatures des ovaires.

O. Ovaire droit.

SN. Serre-nœud.

U. Utérus.

V. Vessie.

R. Rectum.

S. Symphyse pubienne.

D. Dilatateur.

Tg. Tissu graisseux de la paroi abdominale dont la partie incisée est comprise entre deux lignes ponctuées.

Fig. 3. Ligatures des ovaires (grandeur naturelle).

d. Ligature du côté droit.

g. Ligature préalable du côté gauche.

Fig. 4. Ovaire gauche vu du côté droit (un tiers nature).

P. Point ponctionné.

AE. Adhérences épiploïques ; *a*, adhérences lâches.

T. Trompe utérine.

S. Portion de la surface de section du pédicule.

Km. Kystes multiloculaires.

PLANCHE II.

Fig. 1. Appareil de pansement, après l'extraction des points de suture. (Voy. 2e obs., p. 30.)

Fig. 2. Coupe schématique de l'ovaire gauche (un tiers nature) extirpé dans la deuxième opération. (Voy. page 37.)

K. Grande cavité kystique, ayant contenu 7 litres et demi de liquide.

Km. Kystes multiloculaires, de grandeur variable.

T. Trompe utérine.

Fig. 3. Portion de la tumeur kystique multiloculaire précédente, de grandeur naturelle.

S. Surface externe de la tumeur.

K. Kystes de grandeur variable et plus ou moins allongés.

Fig. 4. Cicatrices observées à la face interne de la partie antérieure du grand kyste de la tumeur précédente. (Voy. page 38.)

A. Cicatrice ancienne, à surface blanchâtre.

B. Cicatrices récentes.

PLANCHE III.

Fig. 1. Appareil après la troisième opération, au troisième jour. (Voy. page 41 et suiv.)

Fig. 2. *Id.*, au dixième jour.

Fig. 3. *Id.*, au seizième jour.

O. Ombilic.

I. Incision.

Tc. Tube de caoutchouc fenestré.

K. Kyste imprégné de perchlorure de fer.

T. Tige d'acier traversant le kyste pour le maintenir à demeure fixe au dehors.

SN. Serre-nœud.

P. Niveau du bord supérieur du pubis.

L. Ligatures.

Sp. Suture profonde.

Se. Suture entortillée.

Sc. Suture sèche au collodion, fronçant la peau longitudinalement.

PLANCHE IV.

Fig. 1. Trocart de E. Kœberlé, pour la ponction des kystes de l'ovaire, fabriqué par M. Elser, à Strasbourg. (Voy. page 19.)

P. Pointe du trocart, en acier.

Cl. Cliquet à ressort pour fixer le trocart.

R. Rainure du cliquet.

T. Tige du trocart.

C. Canule d'écoulement.

Er. Erigne renfermée dans sa gaîne *G*; *Er'*, érigne du côté opposé figurée relevée.

Fig. 2. Tube de caoutchouc, faisant suite à la canule du trocart.

Fig. 3. Coupe schématique du trocart.

Fig. 4. Serre-nœud de E. Kœberlé. (Voy. page 42.)

Fig. 5. Serre-nœud muni d'une anse de fil métallique.

Fig. 6. Aiguille en forme de trocart, munie de deux chas pour les sutures profondes.

Fig. 7. Constricteur circulaire de E. Kœberlé, représenté complétement ouvert et partiellement serré. Cet instrument se trouve décrit page 56. Chacune de ses branches présente une articulation qui permet d'en diminuer la longueur.

PLANCHE V.

Fig. 1. Aiguille munie d'un double fil de fer entortillé autour de deux morceaux de sonde de gomme, pour montrer la manière de disposer les fils métalliques d'une épaisseur de $0^{mm},3$.

Fig. 2. Appareil après la quatrième opération. (Voy. page 55.)

I. Incision.

ss. Suture superficielle.

sp. Suture profonde.

P. Pédicule de la tumeur ovarique, traversé par une tige d'acier.

C. Constricteur étreignant le pédicule.

O. Ombilic.

l, l. Ligatures.

Fig. 3. Pièce pathologique provenant de la sixième opération (extirpation des deux ovaires et de la matrice). (Voy. page 92.)

PLANCHE VI.

Fig. 1. Coupe schématique de l'appareil après la sixième opération. (Voy. page 83 et suivant.)

C. Col de la matrice.

Cm. Portion mortifiée du col de la matrice, comprise entre deux ligatures.

L. Ligatures en fil de fer.

SN. Serre-nœud.

CP. Cavité péritonéale.

PA. Paroi abdominale.

V. Vagin.

T. Tige transversale servant à maintenir les serre-nœuds écartés.

U. Silhouette du corps de la matrice amputé en *A*.

Fig. 2. Appareil après la douzième opération. (Voy. page 145.)

Fig. 3. Tumeurs épithéliales en partie sessiles, en partie pédiculées, ayant recouvert la surface externe d'un kyste ovarique. (Voy. page 130.)

Fig. 4. Tumeurs épithéliales implantées sur la surface interne d'un kyste ovarique. (Voy. page 143.)

Fig. 5. Granulation d'une tumeur épithéliale, vue à un faible grossissement, formée elle-même de granulations secondaires pédiculées.

Fig. 6. Granulation secondaire, formée par des cellules épithéliales, vue à un grossissement de cinquante fois son diamètre, renfermant des anses vasculaires sanguines.

Fig. 7. Cellules épithéliales de la granulation précédente, à un grossissement de 400.

Fig. 8. Corpuscules jaunâtres, granulés intérieurement, propres aux kystes de l'ovaire, à un grossissement de 400, d'un diamètre de $0^{mm},003$ à $0^{mm},035$.

Fig. 9. Globules purulents et pyoïdes, en suspension dans le liquide des kystes dont la surface interne a été le siége d'une rupture.

Fig. 10. Globules de graisse libre provenant des globules précédents.

Fig. 11. Globules de sang en suspension dans le liquide albumineux des kystes qui ont été le siége d'une hémorrhagie interne.

Fig. 12. Cristaux de cholestérine.

E. Kœberlé del. P. Lackerbauer lith.

Publié par J. L

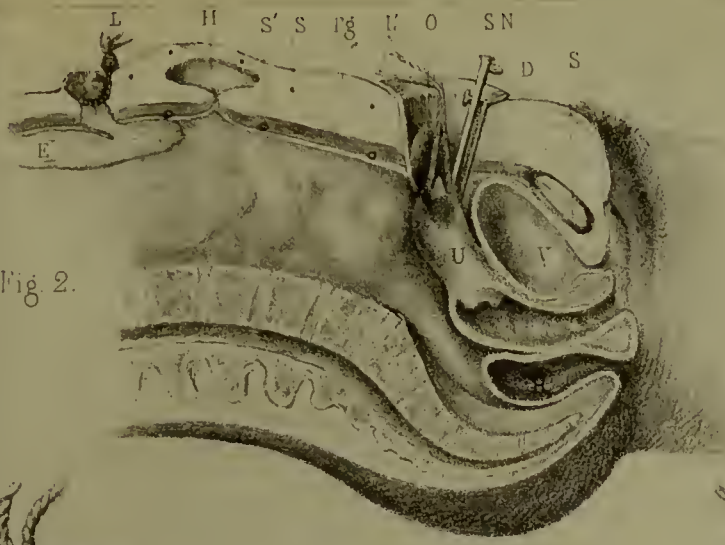

Fig. 2.

Fig. 3.

Fig. 4.

Imp. Becquet à Paris

ere et fils à Paris.

E. Kœberlé. Ovariotomie.

Fig. 1.

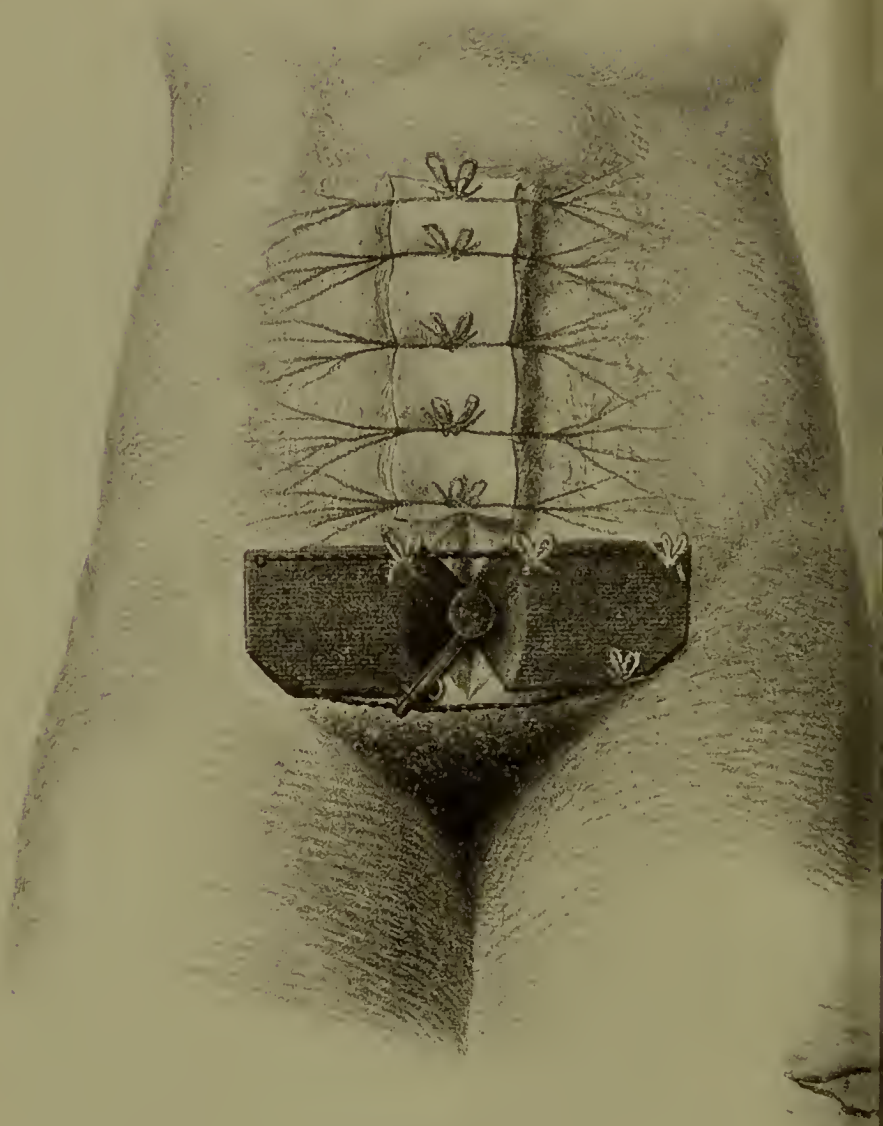

E. Kœberlé del. P. Lackerbauer lith.

Fig. 2

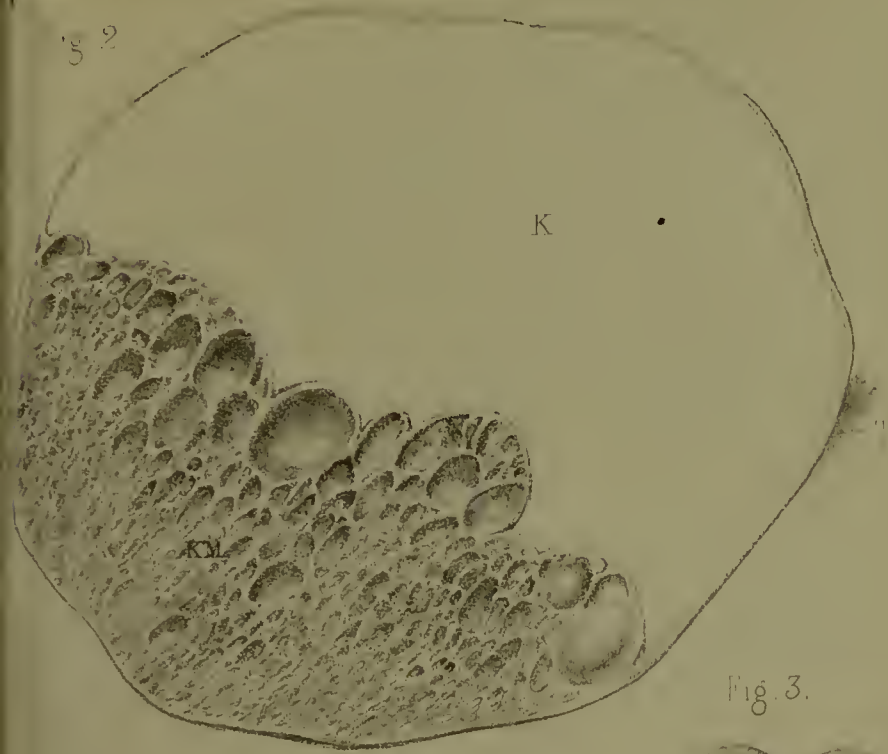

Fig. 3.

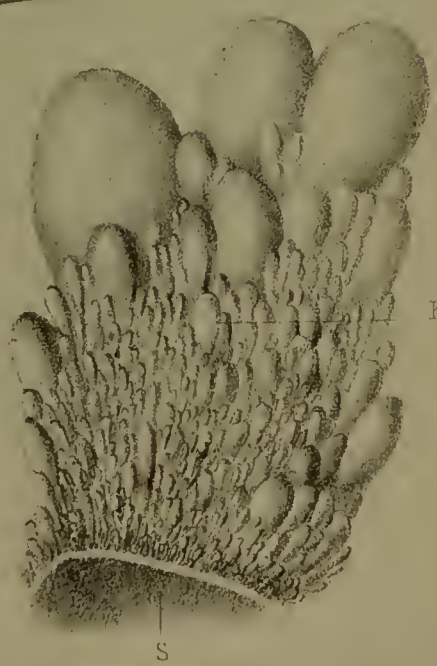

Fig. 4.

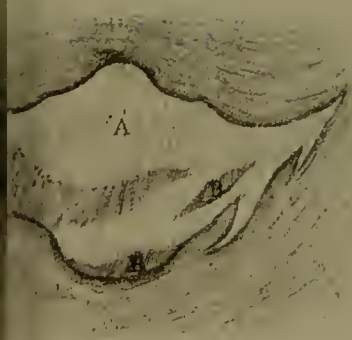

Imp. Becquet à Paris

Imp. Lefil. à Paris

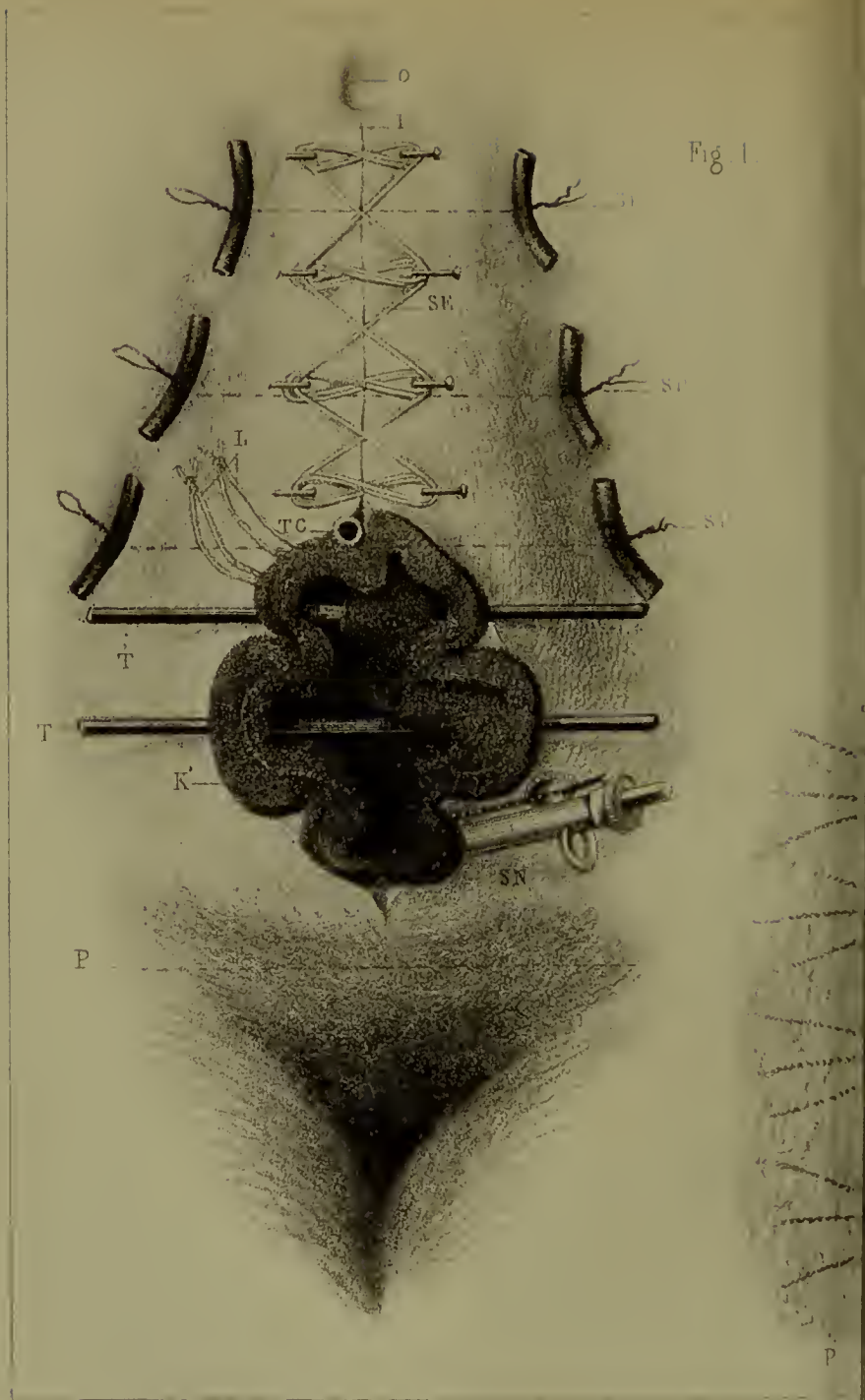

E. Koberlé del. P. Lackerbauer lith

Publié par J. B.

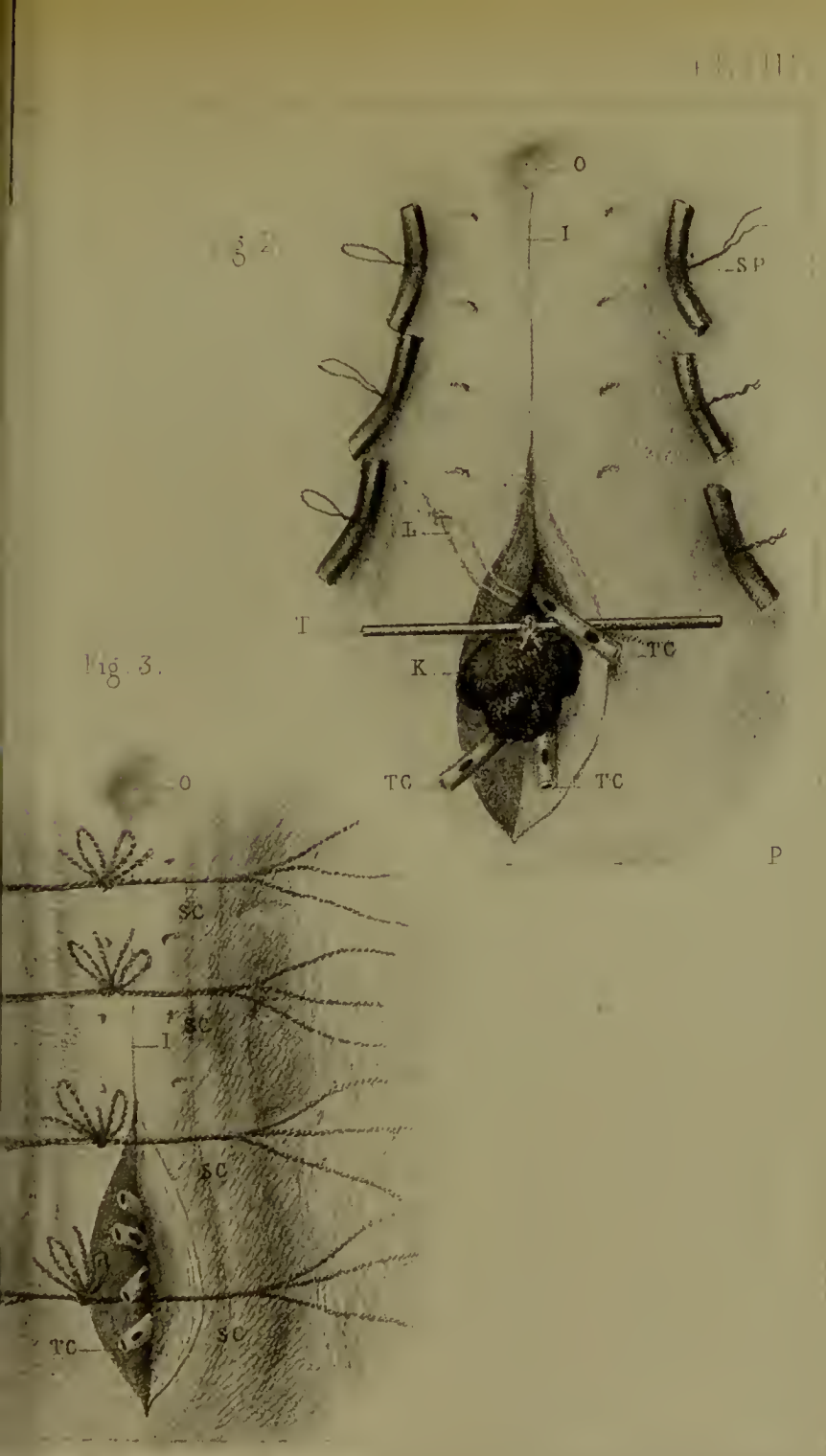

Fig. 3.

Imp Becquet a Paris

re et fils à Paris

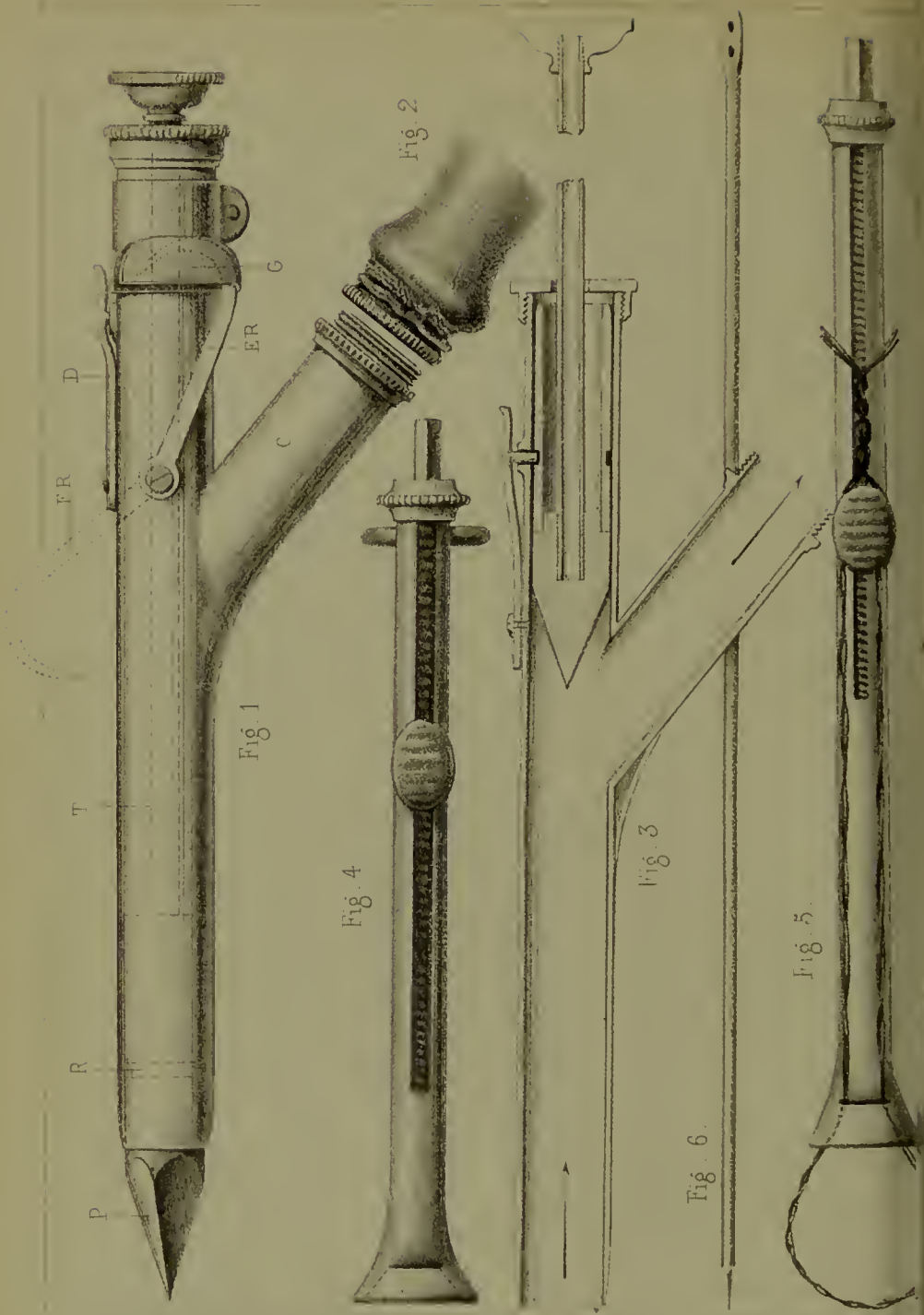

E. Koberlé del. P. Lackerbauer lith.

Public par J.B. L

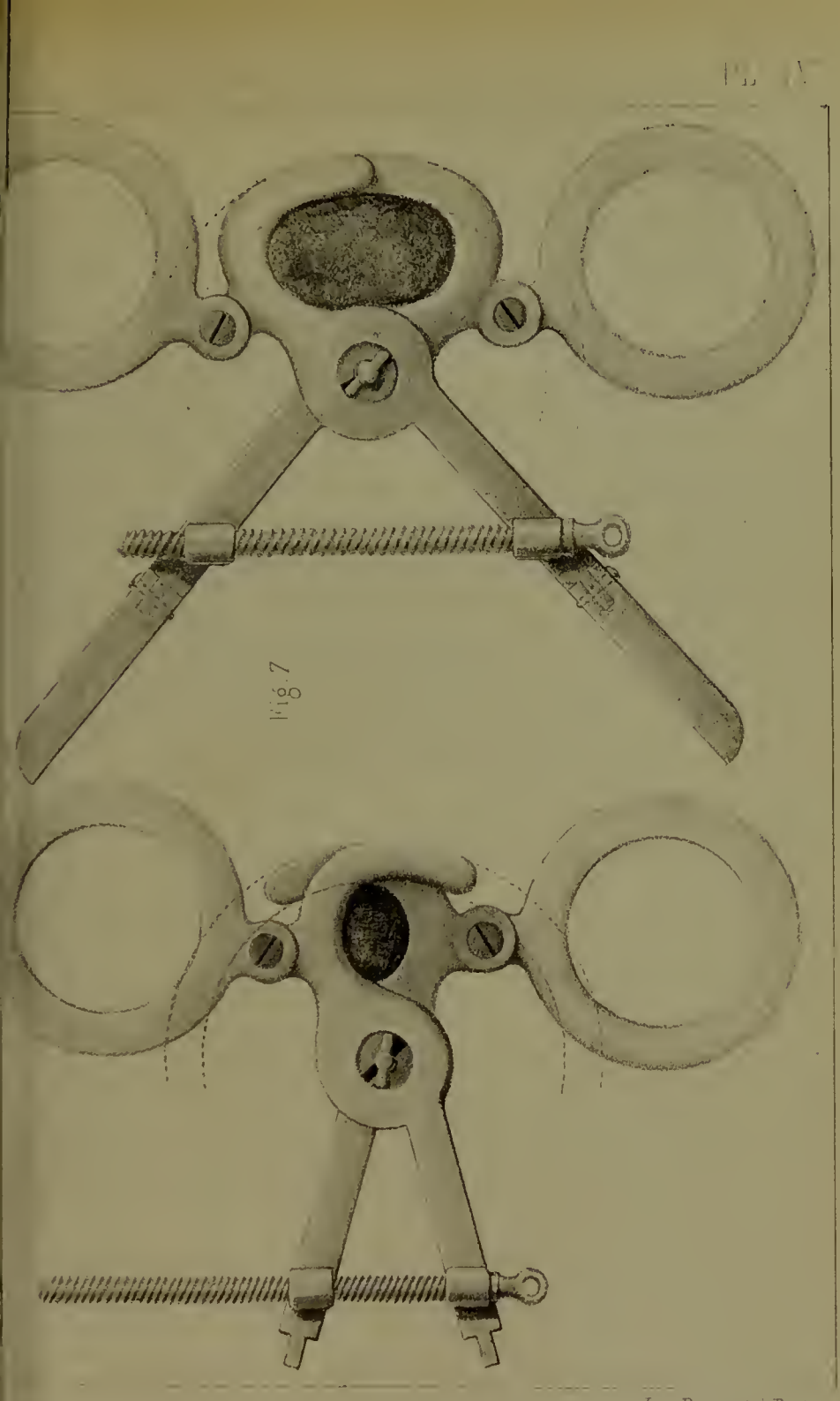

Imp. Becquet à Paris

et fils à Paris.

Fig. 3.

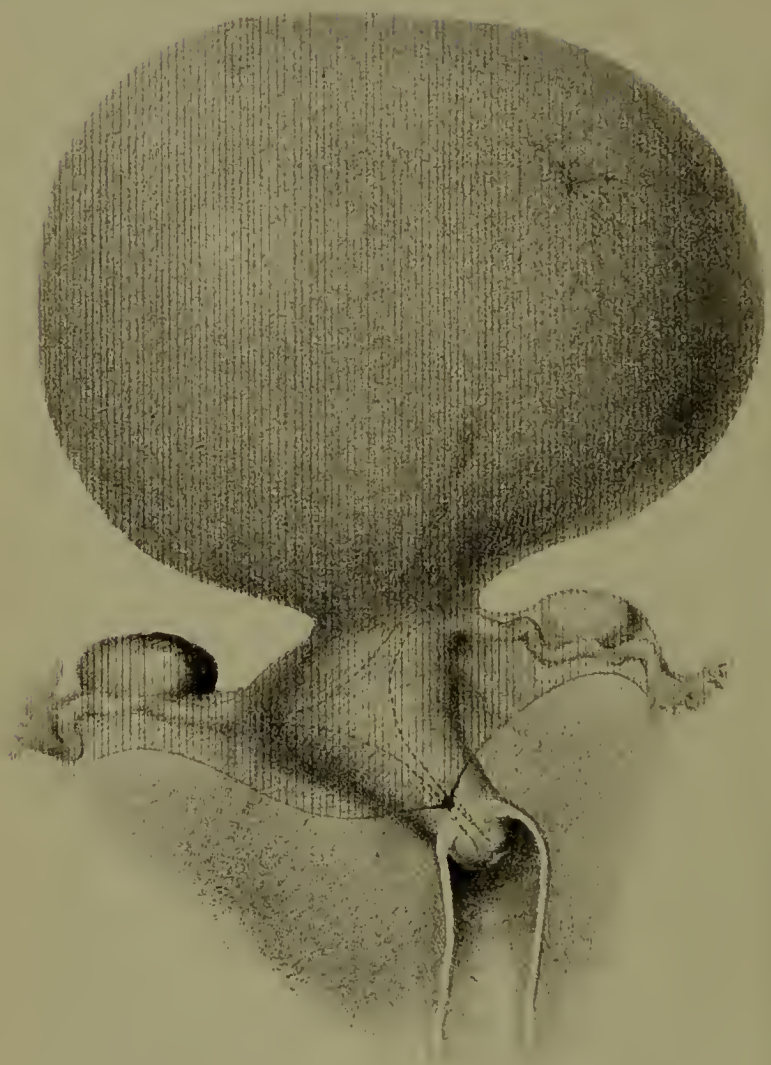

E. Kœberlé del. P. Lackerbauer lith.

Publié par J. E.

Fig. 2

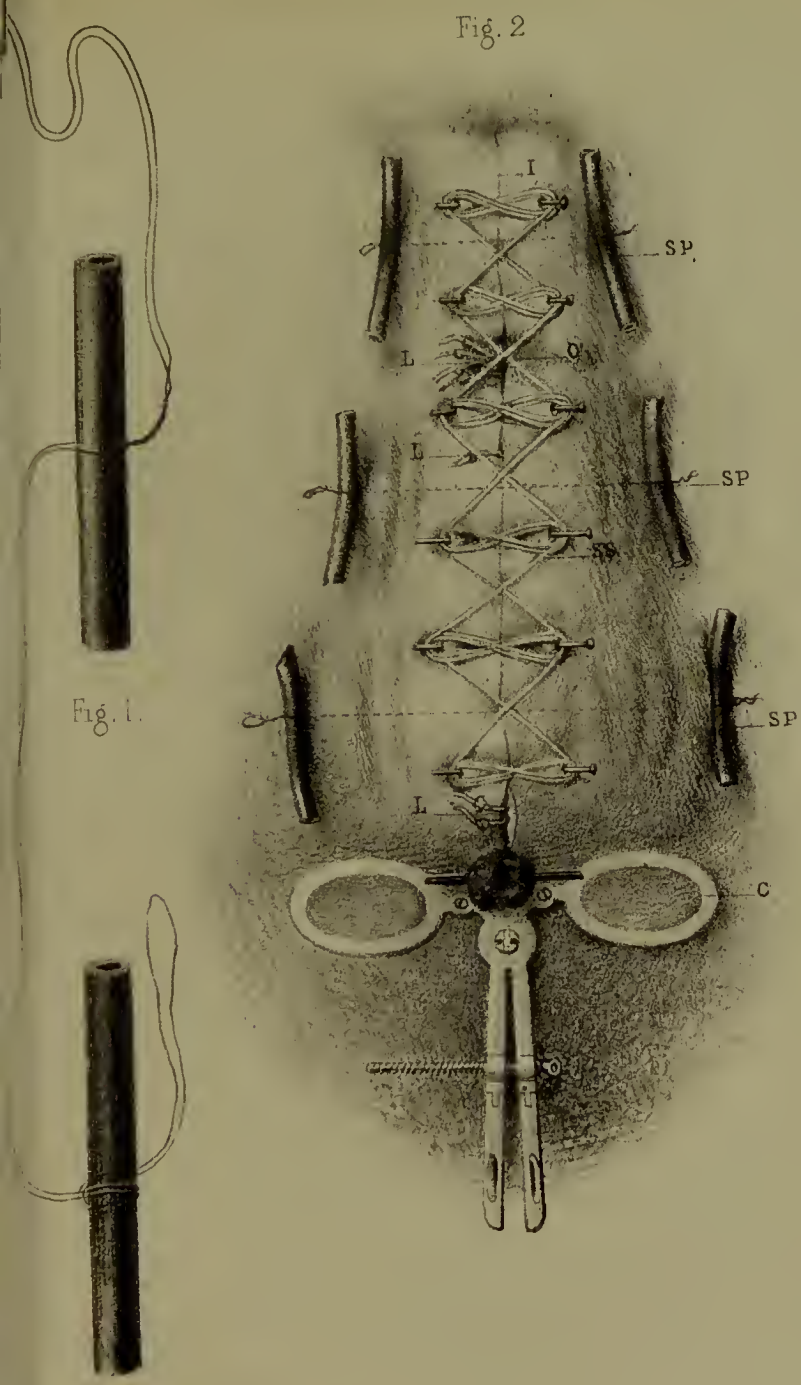

Fig. 1.

Imp. Becquet à Paris.

ere et fils à Paris.

Fig. 1.

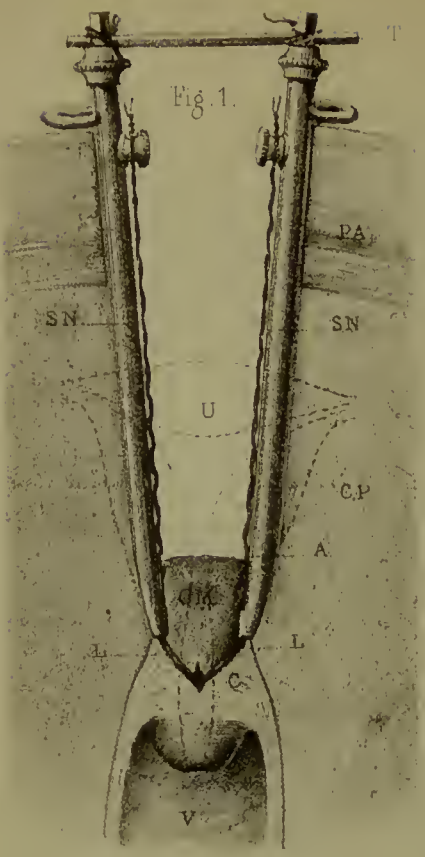

Fig. 2.

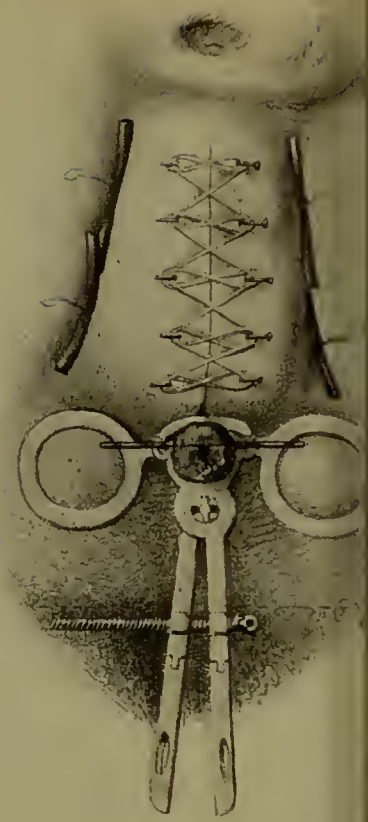

Fig. 12.

Fig. 9.

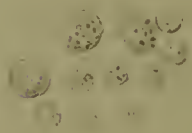

Fig. 8.

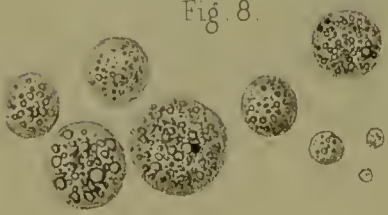

Fig. 10.

E. Koberlé del., P. Lackerbauer lith.

Publié par



Imp Becquet à Paris

et fils à Paris